



**Décembre 2023, Volume 7  
N°4, Pages 223 - 304**

**ASSOCIATION SÉNÉGALAISE  
DE CHIRURGIE**

# **Journal Africain de Chirurgie**

**Revue de l'Association Sénégalaise de Chirurgie**

**Journal Africain de Chirurgie**  
**Service de Chirurgie Générale**  
**CHU Le DANTEC**  
**B.P. 3001, Avenue Pasteur**  
**Dakar-Sénégal**  
**Tél. : +221.33.822.37.21**  
**Email : jafchir@gmail.com**  
\*\*\*\*\*

#### COMITE DE LECTURE

Papa Salmane Ba -**Chir. Cardio-Vasc. et Thoracique**  
Mamadou Diawo Bah - **Anesthésie-Réanimation**  
Mamadou Cissé- **Chirurgie Générale**  
Ndèye Fatou Coulibaly -**Orthopédie-Traumatologie**  
Richard Deguenonvo -**ORL-Chir. Cervico-Faciale**  
Ahmadou Dem -**Cancérologie Chirurgicale**  
Madieng Dieng- **Chirurgie Générale**  
Abdoul Aziz Diouf- **Gynécologie-Obstétrique**  
Mamour Gueye - **Gynécologie-Obstétrique**  
Sidy Ka -**Cancérologie Chirurgicale**  
Ainina Ndiaye - **Anatomie-Chirurgie Plastique**  
Oumar Ndour- **Chirurgie Pédiatrique**  
André Daniel Sané - **Orthopédie-Traumatologie**  
Paule Aida Ndoye- **Ophthalmologie**  
Mamadou Seck- **Chirurgie Générale**  
Yaya Sow- **Urologie-Andrologie**  
Alioune BadaraThiam- **Neurochirurgie**  
Alpha Oumar Touré - **Chirurgie Générale**  
Silly Touré - **Stomatologie et Chir.Maxillo-Faciale**

#### COMITE SCIENTIFIQUE

Mourad Adala (**Tunisie**)  
Momar Codé Ba (**Sénégal**)  
Cécile Brigand (**France**)  
Amadou Gabriel Ciss (**Sénégal**)  
Mamadou Lamine Cissé (**Sénégal**)  
Antoine Doui (**Centrafrique**)  
Aissatou Taran Diallo(**Guinée Conakry**)  
Biro Diallo (**Guinée Conakry**)  
Folly Kadidiatou Diallo (**Gabon**)  
Bamourou Diané (**Côte d'Ivoire**)  
Babacar Diao (**Sénégal**)  
Charles Bertin Diémé (**Sénégal**)  
Papa Saloum Diop(**Sénégal**)  
David Dosseh (**Togo**)  
Arthur Essomba (**Cameroun**)  
Mamadou Birame Faye (**Sénégal**)  
Alexandre Hallode (**Bénin**)  
Yacoubou Harouna (**Niger**)  
Ousmane Ka (**Sénégal**)  
Omar Kane (**Sénégal**)  
Ibrahima Konaté (**Sénégal**)  
Roger Lebeau (**Côte d'Ivoire**)  
Fabrice Muscari (**France**)  
Assane Ndiaye (**Sénégal**)  
Papa Amadou Ndiaye (**Sénégal**)  
Gabriel Ngom (**Sénégal**)  
Jean Léon Olory-Togbe (**Bénin**)  
Choua Ouchemi(**Tchad**)  
Fabien Reche (**France**)  
Rachid Sani (**Niger**)  
Anne Aurore Sankalé (**Sénégal**)  
Zimogo Sanogo (**Mali**)  
Adama Sanou (**Burkina Faso**)  
Mouhmadou Habib Sy (**Sénégal**)  
Adegne Pierre Togo (**Mali**)  
Aboubacar Touré (**Guinée Conakry**)  
Maurice Zida (**Burkina Faso**)  
Frank Zinzindouhou (**France**)



**ASSOCIATION SÉNÉGALAISE**  
**DE CHIRURGIE**

# Journal Africain de **Chirurgie**

Revue de l'Association Sénégalaise de Chirurgie

**ISSN 2712 - 651X**  
**Décembre 2023, Volume 7,**  
**N°4, Pages 223 - 304**

#### COMITE DE REDACTION

**Directeur de Publication**

**Pr. Madieng DIENG**

Email : madiengd@homail.com

**Rédacteur en Chef**

**Pr. Ahmadou DEM**

Email : adehdem@gmail.com

**Rédacteurs en Chef Adjoints**

**Pr. Alpha Oumar TOURE**

Email : alphaoumartoure@gmail.com

**Pr. Mamadou SECK**

Email : seckmad@gmail.com

**Pr. Abdoul Aziz DIOUF**

Email : dioufaziz@live.fr

Maquette, Mise en pages, Infographie et Impression **SDIS** :  
Solutions Décisionnelles Informatiques et Statistiques  
Tél. +221.77.405.35.28 –Mail : idy.sy.10@hotmail.com

**EDITORIAL**

**Articles Originaux Numéros de Pages**

- 1) Prise en charge du phéochromocytome : expérience du service de chirurgie générale de l'hôpital général Idrissa Pouye. **Ka et al..... 223**
- 2) Traitement chirurgical des ruptures traumatiques du diaphragme : à propos de 13 cas à l'Hôpital du Mali. **Maiga AA et al..... 228**
- 3) Maladie hémorroïdaire traitée par la méthode de Milligan-Morgan à l'Hôpital National Donka. **Sylla H et al. ....235**
- 4) Cure prothétique des éventrations post-opératoires de l'adulte à l'hôpital National Ignace Deen, CHU de Conakry (Guinée). **Soumaoro LT et al. . ....240**
- 5) Invaginations intestinales aiguës de l'adulte : aspects diagnostiques, thérapeutiques à propos de 7 cas diagnostiqués au CHU de l'Amitié Sino-centrafricaine de Bangui (RCA). **Ngboko Mirotiga PA et al. ....247**
- 6) Mortalité de l'atrésie de l'œsophage en milieu défavorisé : à propos de 21 cas. **Salihou AS et al. ....254**
- 7) Colectomie idéale versus colectomie en 2 temps : indications et résultats au CHU de Conakry. **Diakité SY et al. ....260**
- 8) Étude de la mortalité post-opératoire au service de chirurgie générale du CHU de l'Amitié Sino-centrafricaine de Bangui, RCA. **Doui Doumgba A et al. ....271**
- 9) Aspects diagnostiques et thérapeutiques des perforations digestives non traumatiques au Centre Hospitalier Universitaire de Libreville (Gabon). **Diallo FK et al. ....280**

**CAS CLINIQUES**

- 10) Prise en charge d'un cancer canalaire invasif du sein chez un homme de 61 ans à l'hôpital gynéco-obstétrique et pédiatrique de Yaoundé : difficultés thérapeutiques. **Ngaha J et al. ....288**
- 11) Hernies post-traumatiques dites « guidon ». Expérience de l'Hôpital du District sanitaire de Tessoua/Malai /Niger. **Maman Boukari H et al. ....295**
- 12) Pseudokyste du pancréas chez la personne âgée : à propos d'une observation à l'Hôpital National Donka, CHU de Conakry et revue de la littérature. **Diakité SY et al.....299**

**EDITORIAL**

**Original Articles Pages number**

- 1) *Management of pheochromocytoma: experience of the general surgery department of the Idrissa Pouye Geneal Hospital. **Ka I et al.....223***
- 2) *Surgical treatment of traumatic ruptures of the diaphragm: about 13 cases at the Mali Hospital. **Maiga AA et al.....228***
- 3) *Hemorrhoidal disease treated by the Milligan-Morgan operation at the Donka National Hospital. **Sylla H et al.....235***
- 4) *Prosthetic mesh repair of adult incisional hernia at Ignace Deen Natinal Hospital, Universiry Hospital of Conakry (Guinea). **Souamoro LT et al..... 240***
- 5) *Acute intestinal intussusception in adults: diagnostic and therapeutic aspects of seven cases diagnosed at the Sino central African Friendship Hospital in Bangui (CAR). **Ngboko Mirotiga PA et al.....247***
- 6) *Mortality of oesophageal atresia in low-income setting: about 21 cases. **Salihou AS et al .....254***
- 7) *Ideal colectomy versus two-stages colectomy: indications and results at Conakry University Hospital. **Diakité SY et al.....260***
- 8) *Study of post-operative mortality in the general surgery department of the Sino- central African Friendship University Hospital in Bangui, CAR. **Doui Doumgba A et al .....271***
- 9) *Diagnostic and therapeutic aspects of non-traumatic digestive perforations at the Libreville University Hospital (Gabon). **Diallo FK et al.....280***

**CASES REPORTS**

- 10) *Management of invasive ductal carcinoma of the breast in a 61-years-old male at the Yaounde Gyneco-obstetric and pediatric hospital: therapeutic challenges. **Ngaha J et al.....288***
- 11) *Post-traumatic handlebar hernias. Experience of the Health District Hospital of Tessoua/Marali/Niger. **Maman Boukari H et al.....295***
- 12) *Pseudocyst of pancreas in the elderly: about a case presentation at National Hospital Donka, University Hospital of Conakry and review of literature. **Diakité SY et al.....299***

**TRAITEMENT CHIRURGICAL DES RUPTURES TRAUMATIQUES DU  
DIAPHRAGME : A PROPOS DE 13 CAS A L'HOPITAL DU MALI.**

**SURGICAL TREATMENT OF TRAUMATIC RUPTURES OF THE DIAPHRAGM:  
ABOUT 13 CASES AT THE MALI HOSPITAL.**

**MAÏGA AA<sup>1</sup>, OUATTARA M. A<sup>1</sup>, MAIGA I. B, KOÏTA M. S<sup>1</sup>, OMBOTIMBÉ A<sup>1</sup>,  
TOGO S<sup>1</sup>, TEMBINÉ K<sup>2</sup>, SIDIBÉ A<sup>2</sup>, TRAORÉ C<sup>1</sup>, KONÉ SD<sup>1</sup>, KONÉ AI<sup>1</sup>, KAMANO  
MO<sup>1</sup>, YENA S<sup>1</sup>.**

1- *Service de chirurgie thoracique et cardiovasculaire de l'hôpital du Mali.*

2- *Service d'anesthésie-réanimation de l'Hôpital du Mali.*

**Auteur correspondant :** ABDOUL AZIZ MAIGA, Service de chirurgie thoracique hôpital  
du Mali. Mail : mabdoulaziz@yahoo.fr. Tel : (00223)76174503

## Résumé

**Introduction :** la rupture traumatique du diaphragme correspond à une brèche traumatique du diaphragme pouvant se compliquer d'une hernie des viscères abdominaux en intra thoracique. **Objectif :** décrire les aspects diagnostiques et thérapeutiques des ruptures diaphragmatiques. **Patients et Méthode :** Nous avons mené une étude rétrospective et descriptive de mars 2012 à septembre 2020, réalisée dans le service de chirurgie thoracique à l'Hôpital du Mali. Les patients ayant présenté une rupture traumatique du diaphragme ont été inclus. Les aspects diagnostiques, thérapeutiques et évolutifs ont été analysés. **Résultats :** nous avons colligé treize (13) cas d'un âge moyen de 28,8 ans avec des extrêmes de 3 et 59 ans. Il s'agissait de 10 Hommes et 3 Femmes. L'étiologie était les accidents de la voie publique dans 6 cas. La TDM a permis de poser le diagnostic chez 10 patients. Une thoracotomie était réalisée chez 12 patients. Les organes herniés pour les plus fréquents étaient l'estomac dans 11 cas et le colon dans 6 cas. La taille moyenne de la rupture était de 7,3 cm et siégeait au niveau du corps musculaire dans 8 cas. Des lésions associées ont été retrouvées dans 9 cas. Le traitement a consisté à la réduction des organes herniés, une suture de la brèche et une réparation des lésions associées. L'évolution était favorable dans 12 cas. Un cas de décès a été enregistré. **Conclusion :**

La rupture diaphragmatique est une lésion peu fréquente qui traduit le plus souvent un traumatisme grave dont le pronostic dépend des lésions associées. La voie thoracique est une alternative intéressante pour le traitement des lésions diaphragmatiques

**Mots clés :** Traumatisme –Diaphragme - Chirurgie

## ABSTRACT

**Introduction:** traumatic rupture of the diaphragm corresponds to a traumatic breach of the diaphragm which can be complicated by an intrathoracic herniation of the abdominal viscera. **Objective:** describe the diagnostic and therapeutic aspects of diaphragmatic ruptures. **Patients and Method:** We conducted a retrospective and descriptive study from March 2012 to September 2020, carried out in the thoracic surgery department at the Mali Hospital. Patients with traumatic rupture of the diaphragm were included. The diagnostic, therapeutic and evolutionary aspects were analyzed. **Results:** we collected thirteen (13) cases with an average age of 28.8 years with an extreme of 3 and 59 years. There were 10 men and 3 women. The etiology was road accidents in 6 cases. CT made it possible to make the diagnosis in 10 patients. A thoracotomy was performed in 12 patients. The most frequent herniated organs were the stomach in 11 cases and

*the colon in 6 cases. The average size of the rupture was 7.3 cm and was located at the level of the muscular body in 8 cases. Associated lesions were found in 9 cases. Treatment consisted of reduction of the herniated organs, suture of the breach and repair of associated lesions. The evolution was favorable in 12 cases. A case of death was recorded. Conclusion: Diaphragmatic*

*rupture is an uncommon lesion which most often reflects serious trauma whose prognosis depends on the associated lesions. The thoracic route is an interesting alternative for the treatment of diaphragmatic lesions*

**Keywords :** Trauma – Diaphragm – Surgery

## **INTRODUCTION**

La rupture traumatique du diaphragme (RD) correspond à une brèche qui fait communiquer la cavité abdominale avec la cavité thoracique [1–3]. Elle peut se compliquer d'un passage des viscères abdominaux en intra-thoracique. La RD est rare en traumatologie thoraco-abdominale soit environ 0,2 à 4 % des cas [1].

Elle demeure une lésion grave s'accompagnant d'une forte morbidité et mortalité soit 40 à 60%, en rapport avec la gravité des lésions associées [1,2]. Le diagnostic peut être parfois difficile à établir car l'imagerie visualise mal la rupture elle-même. Le scanner est l'examen de référence, mais il peut être non significatif dans certains cas. Dès que le diagnostic est posé, une RD constitue une indication opératoire. Elle n'a aucune tendance à la réparation spontanée. Le risque évolutif est le volvulus d'un organe ascensionné, dont le pronostic est péjoratif [1].

Notre objectif était de décrire les aspects diagnostiques et thérapeutiques des ruptures traumatiques du diaphragme.

## **PATIENS ET METHODE**

Il s'agissait d'une étude rétrospective et descriptive allant de mars 2012 à septembre 2020, réalisée dans le service de chirurgie thoracique à l'Hôpital du Mali. Les patients ayant présenté une rupture traumatique du diaphragme ont été inclus.

Au plan diagnostique tous les patients ont eu une radiographie et une tomodensitométrie thoracique. Des signes

radiologiques indirects tels que les niveaux hydro-aériques ou bulles d'air intra thoraciques permettaient de suspecter la rupture du diaphragme. En cas de polytraumatisme des explorations complémentaires nécessaires étaient demandées. Un bilan pré-opératoire biologique en urgence était demandé avec une évaluation anesthésique avant la prise en charge.

En post-opératoire nous avons recherché les complications et évalué la durée d'hospitalisation. Les patients ont été surveillés à distance avec un recul de 6 mois. Une radiographie thoracique de contrôle était réalisée à chaque visite.

Les données ont été saisies sur le logiciel Excel 2016 et analysées par SPSS version 18.

## **RESULTATS**

Nous avons colligé treize (13) patients. L'âge moyen de nos patients était de 28,8 ans avec des extrêmes de 3 et 59 ans. Nous avons une prédominance masculine avec un sex-ratio à 3. Le délai moyen de consultation en chirurgie était de 24,7 jours [1 jour et 8 mois].

Les circonstances de survenue étaient : un accident de la voie publique dans six (6) cas, une chute (de hauteur) dans deux (2) cas, une agression par arme blanche dans deux cas, un éboulement dans deux cas, un accident domestique (compression du patient contre un mur par un véhicule) dans un cas. La symptomatologie clinique était

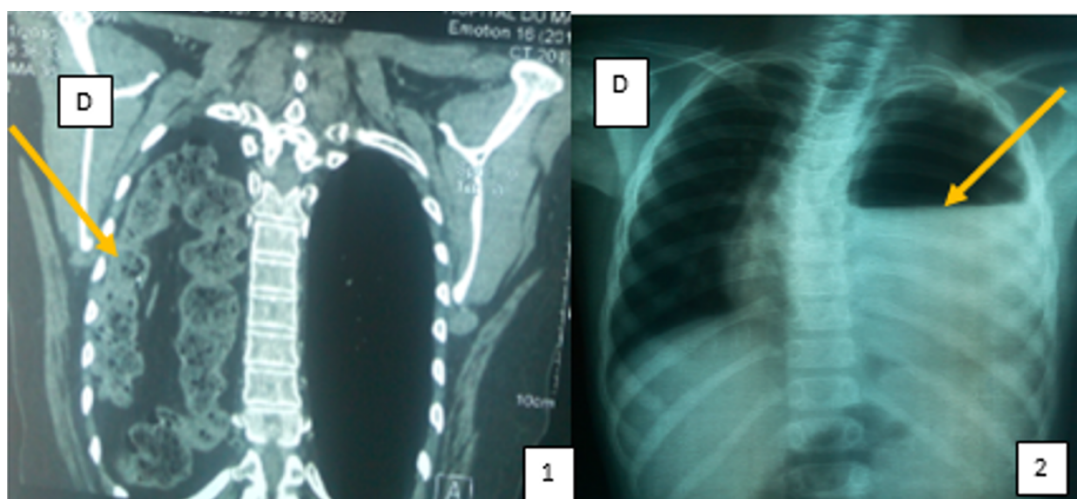
dominée par une diminution des vibrations vocales (n = 12), une diminution du murmure vésiculaire (n =12). Dans 3 cas nous avons enregistré des bruits hydro-aériques dans l'hémothorax concerné.

La radiographie du thorax permettait de poser le diagnostic dans 3 cas par la présence d'un niveau hydro-aérique intra-

thoracique et de le suspecter dans 05 cas. Pour les autres elle n'était pas contributive.

Le scanner thoracique a permis le diagnostic positif dans 76,9% des cas (soit 10 patients).

La topographie de la rupture diaphragmatique était à gauche dans 12 cas et à droite dans un cas (fig1).



1-TDM thoracique montrant une solution de continuité diaphragmatique droite avec ascension importante du colon transverse dans la cavité pleurale droite.

2-Radiographie thoracique permettant de révéler une image hydro-aérique en rapport avec une rupture diaphragmatique gauche avec estomac en intra thoracique.

Il existait des lésions associées chez dix patients qui se répartissaient comme suit : lésions thoraciques dans 9 cas (contusion pulmonaire 8 cas, épanchement pleural 8 cas), lésions digestives dans 4 cas (plaie de

l'estomac 3 cas, plaie du tiers moyen de l'œsophage 1cas). Ces lésions étaient dans la majorité des cas multiples pour un seul patient (Tableau I).

**Tableau I** : lésions associées.

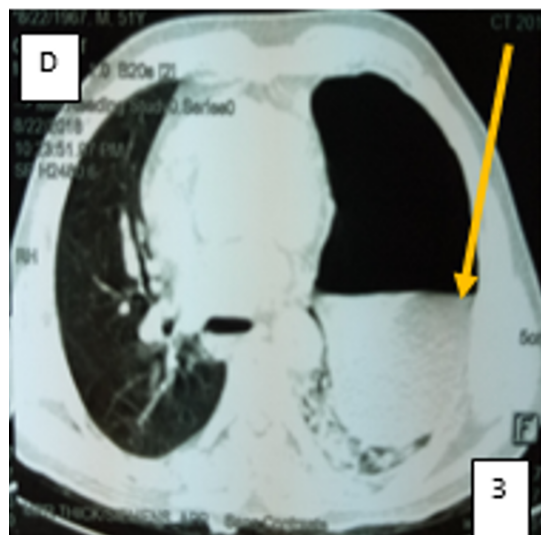
Lésions associées		Nombre
Thoraciques	Contusion pulmonaire	8
	Epanchement pleural	8
	Fracture costale	3
Digestives	Plaie de l'estomac	3
	Plaie 1/3 inférieur de l'œsophage	1
	Plaie du lobe gauche du foie	1
	Contusion hépatique	1
	Contusion splénique	1
Autres lésions osseuses	Fracture ouverte de la jambe gauche	1
	Fracture des deux ailes iliaques (bassin)	1
	Fracture de L4	1
Traumatisme crânien	Contusion crânienne	1

Au plan thérapeutique, la voie d'abord chirurgicale était la thoracotomie dans douze cas et la laparotomie dans un cas. A l'exploration, les organes herniés étaient l'estomac dans 10 cas ; suivi du colon dans 6 cas (Tableau II).

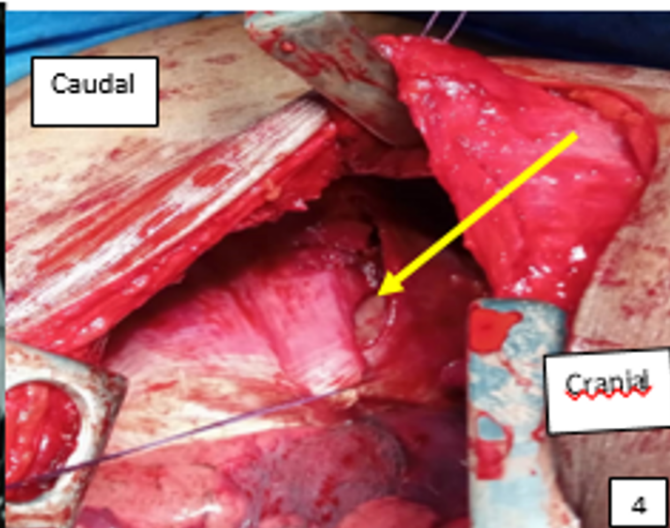
**Tableau II :** Organes herniés dans le thorax en peropératoire.

Organes herniés	Nombre	%
Estomac	10	76,92
Colon	6	46,15
Epiploon	4	30,76
Rate	2	15,38
Intestin grêle	2	15,38
Foie	2	15,38

La taille moyenne de la rupture était de 7,3 cm (extrêmes de 1,5 et 15 cm). La brèche portait sur le corps musculaire dans 8 cas, le centre phrénique dans 2 cas et les deux couches (mixte) dans 3 cas. Le geste consistait en une réduction des organes herniés et une suture de la brèche diaphragmatique (fig 4) chez tous les patients.



**3-Image scannographique montrant un niveau hydroaérique**



**4-Vue peropératoire d'une rupture diaphragmatique.**

Les lésions associées ont été traitées (n= 10). L'évolution était favorable dans 12 cas. La durée moyenne d'hospitalisation était de 7 jours [extrêmes de 5 et 10 jours].

Nous avons enregistré un cas de décès. Il s'agissait d'un polytraumatisé par suite d'accident de la voie publique avec instabilité hémodynamique. Il a fait un arrêt cardio-respiratoire en per opératoire, réanimé. Il est décédé en post opératoire

immédiat dans un contexte de choc hémorragique.

### **DISCUSSION**

Les ruptures traumatiques du diaphragme correspondent à une brèche musculaire de la coupole diaphragmatique pouvant se compliquer d'une issue intra thoracique des viscères abdominaux de voisinage [4]. Elles constituent des lésions particulières en traumatologie [5]. Elles témoignent souvent

de la sévérité du traumatisme, mais restent surtout parmi les lésions les plus méconnues.

L'étude épidémiologique retrouve que la rupture du diaphragme est le plus souvent une lésion de l'adulte jeune de sexe masculin comme dans notre étude [2]. L'âge moyen de nos patients était de 28,8 ans avec une prédominance masculine.

Le diaphragme peut se rompre par 2 mécanismes : l'augmentation de la pression abdominale, maximale lors d'un choc frontal, rompt le diaphragme à la manière d'un ballon écrasé ; la déformation de l'orifice inférieur du thorax, maximale lors d'un choc latéral (compression du plus grand diamètre) cisaille le diaphragme à ses insertions [1,6].

Les ruptures traumatiques du diaphragme (RD) sont peu fréquentes. Elles surviennent dans moins de 5 % de traumatismes thoraciques sévères [9]. Dans notre étude nous rapportons 13 cas sur une période de 8 ans soit un ou deux patients par an.

Dans 90% des cas, ces RD sont consécutives à des accidents de la circulation [4,5,7]. Atoini et coll. rapportaient 67% d'accident de la voie publique [5]. Nos données concordent avec celles de la littérature. Nous rapportons 50% d'accident de la voie publique.

Sur le plan anatomopathologique, la rupture concerne la coupole diaphragmatique gauche dans 70 à 90 % des cas, compte tenu du rôle protecteur du foie à droite [3,4,7]. En outre, les ruptures droites sont souvent associées à des lésions vitales (foie, veines sus-hépatiques, veine cave inférieure), aboutissant au décès avant l'arrivée du blessé à l'hôpital [2]. Dans la série de notre service, nous avons une nette prédominance de l'atteinte diaphragmatique gauche avec 12 cas sur 13.

Sur le plan clinique, On peut distinguer 3 phases : la phase précoce où les signes sont dominés par des signes cardio-respiratoires ; la phase intermédiaire où les signes

cliniques peuvent être absents ou atypiques (épigastralgies, vomissements, hémorragie digestive) ; la phase tardive est le plus souvent bruyante sous forme d'un syndrome occlusif, ou d'un syndrome perforatif [1,3,4,8-10].

Sur le plan para clinique, l'examen de première intention est la radiographie pulmonaire (fig 2). Les signes les plus spécifiques sont la présence de niveaux hydro-aériques ou de bulles d'air intra thoraciques (fig 2) ou la position intra thoracique d'une sonde nasogastrique [8,11]. Dans notre série la radiographie a permis de poser le diagnostic de la lésion dans 3 cas. L'échographie permet de noter : l'absence de mouvements du diaphragme, la hernie des viscères, ou les plans de rupture de membrane. Cependant, il semble que la tomодensitométrie spiralée permettant des coupes transversales et coronales, ainsi que des images en trois dimensions, reste le meilleur examen dans ce contexte (fig 3) [6,7]. Elle a une sensibilité de 50 à 90 % et une spécificité de 90 à 100 % [11,12]. Les signes scannographiques les plus pertinents sont : la migration intra-thoracique de structures digestives ; le signe du collet qui correspond à l'empreinte des berges du diaphragme sur l'organe hernié ; le «viscera dépendant sign» qui correspond au contact d'un organe intra abdominal avec la plèvre postérieure en l'absence de frontière diaphragmatique et enfin la discontinuité du diaphragme [11,13]. Dans notre série, le scanner thoracique a permis d'évoquer le diagnostic dans 10 cas. Pour les trois autres, la radiographie standard du thorax était suffisante.

Cependant le diagnostic des RD post-traumatiques reste encore tardif malgré l'apport de l'imagerie [10,13]. Un de nos patients était diagnostiqué huit mois après le traumatisme initial.

La RD est souvent intégrée dans le cadre d'un polytraumatisme. Dans notre série, nous avons trouvé dix cas de lésions associées (soit 76,9% des cas). En pratique



devant tout cas de polytraumatisme impliquant les sphères thoraciques ou abdominales il faut impérativement rechercher des lésions diaphragmatiques.

Sur le plan thérapeutique, la laparotomie est la voie d'abord la plus utilisée [1,6]. Elle permet la réduction des organes herniés, la résection plus simple de segments intestinaux.

En revanche dans notre série, la voie d'abord chirurgicale était la thoracotomie dans 92,3% des cas. Cette voie était utilisée du fait qu'il n'y avait pas de signe d'appel abdominal mais aussi l'aisance de l'équipe dans cette pratique. En outre elle permet une meilleure exposition du diaphragme et la libération d'éventuelles adhérences intra thoraciques. Dans leur étude, Atoini et al réalisaient également une thoracotomie dans 5 cas sur 6 [5]. La voie mini invasive thoracique c'est-à-dire la vidéo-thoracoscopie est envisageable chez un patient stable ou stabilisé, sans traumatisme

crânien et sans lésion associée pouvant se décompenser rapidement [1].

La gravité est liée aux lésions associées [2]. La mortalité des traumatisés victimes d'une rupture du diaphragme est estimée entre 20 et 60%. Cette mortalité est le plus souvent due à des lésions associées [2]. Les suites opératoires sont généralement simples. Les récurrences semblent rares [1]. Dans notre étude les suites opératoires étaient simples dans 12 cas soit 92,3%. Nous avons enregistré un cas de décès. Ce décès était dû à un choc hémorragique.

## **CONCLUSION**

La rupture diaphragmatique est une lésion peu fréquente qui traduit le plus souvent un traumatisme grave dont le pronostic dépend des lésions associées. La voie thoracique est une alternative intéressante pour le traitement des lésions diaphragmatiques.

**Les auteurs ne déclarent aucun conflit d'intérêt**

---

## **REFERENCES**

1. Favre JP, Cheynel N, Benoit L, Favoulet P. Traitement chirurgical des ruptures traumatiques du diaphragme. Surgical treatment for traumatic diaphragmatic ruptures. Elsevier SAS. 2014;4(4):259-65.
2. Aissa A, Hassine A, Hajji H et al. Complication rare d'une hernie diaphragmatique gauche post-traumatique. Rev Pneumol Clin. déc 2013;69(6):331-5.
3. Chouikh C, El Koraichi A, Zerhouni H et al. La rupture diaphragmatique droite post-traumatique : une présentation rare chez le nourrisson. SRLF Springer-Verl Fr. nov 2013;22(6):659-60.
4. Josseaume T, Wazizi R, Cangemi C et al. Rupture diaphragmatique droite découverte à la suite d'un traumatisme. Feuille Radiol. févr 2005;45(1):71-4.
5. Atoini F, Traibi A, Elkaoui H et al. Les lésions diaphragmatiques post-traumatiques droites méconnues : une revue de six cas. Rev Pneumol Clin. juin 2012;68(3):185-93.
6. Kafih M, Boufettal R. Hernie diaphragmatique post-traumatique révélée par une pleurésie stercorale (à propos d'un cas). Rev Pneumol Clin. févr 2009;65(1):23-6.

7. Dessolle L, Vibert E, Bernabé C et al. Syndrome occlusif chez une femme enceinte révélant une hernie diaphragmatique post-traumatique méconnue. *J Gynécologie Obstétrique Biol Reprod.* sept 2004;33(5):441-3.
8. Kabore RAF, Bandre E, Tapsoba T et al. Hernie diaphragmatique post-traumatique de l'enfant: à propos d'un cas au Centre Hospitalier Universitaire Pédiatrique Charles de Gaulle de Ouagadougou. *Pan Afr Med J.* 2013;16:4.
9. Bâ PA, Akpo LG, Guéye D et al. Diagnostic et prise en charge d'une hernie diaphragmatique droite post-traumatique de découverte tardive. (Diagnosis and management of delayed presentation of traumatic right diaphragmatic hernia). *J Afr Imag Méd* 2015; (7), 4: 263-266. 2015;7(4):263-6.
10. Mancini A, Duramé A, Barbois S et al. Intérêt du diagnostic scannographique précoce dans les ruptures post-traumatismes fermés du diaphragme : analyse rétrospective de l'expérience du trauma system du réseau nord-alpin des urgences. *J Chir Viscérale.* févr 2019;156(1):5-12.
11. Moujahid M. Hernie diaphragmatique post-traumatique avec luxation hépatique: à propos d'un cas. *J Afr Hépatogastroentérologie.* sept 2009;3(3):171-4.
12. Turki M, Barhoumi MH, Hajji H et al. Rupture diaphragmatique droite avec passage total et isolé du foie en intra-thoracique. *Pan Afr Med J.* 2011;10:28.
13. Taourel P, Merigeaud S, Millet I et al. Traumatisme thoraco-abdominal : stratégie en imagerie. *J Radiol.* nov 2008;89(11):1833-54.