



ASSOCIATION SÉNÉGALAISE
DE CHIRURGIE

Décembre 2022, Volume 7
N°2, Pages 77 - 145

Journal Africain de Chirurgie

Revue de l'Association Sénégalaise de Chirurgie

Journal Africain de Chirurgie
Service de Chirurgie Générale
CHU Le DANTEC
B.P. 3001, Avenue Pasteur
Dakar-Sénégal
Tél. : +221.33.822.37.21
Email : jafchir@gmail.com

COMITE DE LECTURE

Papa Salmane Ba -**Chir. Cardio-Vasc. et Thoracique**
Mamadou Diawo Bah - **Anesthésie-Réanimation**
Mamadou Cissé- **Chirurgie Générale**
Ndèye Fatou Coulibaly -**Orthopédie-Traumatologie**
Richard Deguenonvo -**ORL-Chir. Cervico-Faciale**
Ahmadou Dem -**Cancérologie Chirurgicale**
Madieng Dieng- **Chirurgie Générale**
Abdoul Aziz Diouf- **Gynécologie-Obstétrique**
Mamour Gueye - **Gynécologie-Obstétrique**
Sidy Ka -**Cancérologie Chirurgicale**
Ainina Ndiaye - **Anatomie-Chirurgie Plastique**
Oumar Ndour- **Chirurgie Pédiatrique**
André Daniel Sané - **Orthopédie-Traumatologie**
Paule Aida Ndoeye- **Ophtalmologie**
Mamadou Seck- **Chirurgie Générale**
Yaya Sow- **Urologie-Andrologie**
Alioune BadaraThiam- **Neurochirurgie**
Alpha Oumar Touré - **Chirurgie Générale**
Silly Touré - **Stomatologie et Chir.Maxillo-Faciale**

COMITE SCIENTIFIQUE

Mourad Adala (**Tunisie**)
Momar Codé Ba (**Sénégal**)
Cécile Brigand (**France**)
Amadou Gabriel Ciss (**Sénégal**)
Mamadou Lamine Cissé (**Sénégal**)
Antoine Doui (**Centrafrique**)
Aissatou Taran Diallo(**Guinée Conakry**)
Biro Diallo (**Guinée Conakry**)
Folly Kadidiatou Diallo (**Gabon**)
Bamourou Diané (**Côte d'Ivoire**)
Babacar Diao (**Sénégal**)
Charles Bertin Diémé (**Sénégal**)
Papa Saloum Diop(**Sénégal**)
David Dosseh (**Togo**)
Arthur Essomba (**Cameroun**)
Mamadou Birame Faye (**Sénégal**)
Alexandre Hallode (**Bénin**)
Yacoubou Harouna (**Niger**)
Ousmane Ka (**Sénégal**)
Omar Kane (**Sénégal**)
Ibrahima Konaté (**Sénégal**)
Roger Lebeau (**Côte d'Ivoire**)
Fabrice Muscari (**France**)
Assane Ndiaye (**Sénégal**)
Papa Amadou Ndiaye (**Sénégal**)
Gabriel Ngom (**Sénégal**)
Jean Léon Olory-Togbe (**Bénin**)
Choua Ouchemi(**Tchad**)
Fabien Reche (**France**)
Rachid Sani (**Niger**)
Anne Aurore Sankalé (**Sénégal**)
Zimogo Sanogo (**Mali**)
Adama Sanou (**Burkina Faso**)
Mouhmadou Habib Sy (**Sénégal**)
Adegne Pierre Togo (**Mali**)
Aboubacar Touré (**Guinée Conakry**)
Maurice Zida (**Burkina Faso**)
Frank Zinzindouhou (**France**)



ASSOCIATION SÉNÉGALAISE
DE CHIRURGIE

Journal Africain de **Chirurgie**

Revue de l'Association Sénégalaise de Chirurgie

ISSN 2712 - 651X

Décembre 2022, Volume 7,

N°2, Pages 77 - 145

COMITE DE REDACTION

Directeur de Publication

Pr. Madieng DIENG

Email : madiengd@homail.com

Rédacteur en Chef

Pr. Ahmadou DEM

Email : adehdem@gmail.com

Rédacteurs en Chef Adjoints

Pr. Alpha Oumar TOURE

Email : alphaoumartoure@gmail.com

Pr. Mamadou SECK

Email : seckmad@gmail.com

Pr. Abdoul Aziz DIOUF

Email : dioufaziz@live.fr

Maquette, Mise en pages, Infographie et Impression **SDIS** :
Solutions Décisionnelles Informatiques et Statistiques
Tél. +221.77.405.35.28 –Mail : idy.sy.10@hotmail.com

SOMMAIRE

EDITORIAL (Invité) Dr. S. Gentil

ARTICLES ORIGINAUX Numéros de Pages

- 1) Prise en charge des urgences chirurgicales digestives dans les établissements publics de santé de la région de Ziguinchor : à propos de 286 cas. **SOW O et al**77
- 2) Rétention aiguë d'urines après chirurgie digestive : épidémiologie et facteurs de risque. **OUEDRAOGO S et al**89
- 3) Les occlusions intestinales mécaniques : aspects épidémiologiques, diagnostiques et thérapeutiques, à propos de 74 cas au service de chirurgie générale au centre Hospitalier Régional Amissa Bongo de Franceville, Gabon. **NGAKANI OFFOBO S et al**96
- 4) Cancers du sein chez la femme : incidence et caractéristiques épidémiocliniques au CHU du Point G. **TRAORE D et al**103
- 5) Les torsions du cordon spermatique : aspects du diagnostic et principes thérapeutiques au Centre Hospitalier Régional Amissa Bongo de Franceville. **NGAKANI OFFOBO S et al**108
- 6) La lithiase de la voie biliaire principale : aspects épidémiologiques, diagnostiques et thérapeutiques au Service de Chirurgie Générale de l'Hôpital Général Idrissa Pouye. **KA I et al** 114
- 7) Bilan des thyroïdectomies au Service de Chirurgie Générale du CHU Aristide Le Dantec : étude rétrospective et descriptive de 6 ans. **SECK M et al**.....121

CAS CLINIQUES

- 8) Plaie transfixiante de l'œsophage cervical associé à un hémithorax controlatéral : à propos d'un cas. **BIGNANDI K et al**.....130
- 9) Myxome cardiaque simulant une atteinte mitrale : à propos d'un cas. **DIAGNE PA et al**.....134
- 10) Difficultés de la prise en charge d'un diverticule de Zenker inflammatoire : à propos d'une observation. **BANGOURA MS et al**.....141

CONTENTS

EDITORIAL (Guest) Dr. S Gentil

ORIGINAL ARTICLES Pages Numbers

- 1) *Management of digestive surgical emergencies in Ziguinchor public hospitals: about 286 cases.* **SOW O et al**77
- 2) *Post-operative urinary retention after digestive surgery: epidemiology and risk factors.* **OUEDRAOGO S et al**89
- 3) *Mechanical intestinal obstructions: epidemiological, diagnostic and therapeutic aspects, about 74 cases in the general surgery department of the Amissa Bongo Regional Hospital Center in Franceville, Gabon.* **NGAKANI OFFOBO S et al**..... 96
- 4) *Female breast cancers: incidence and epidemiological characteristics at Point G Hospital.* **TRAORE D et al**.....103
- 5) *Torsions of the spermatic cord: aspects of diagnosis and therapeutic principles at the Amissa Bongo regional hospital center in Franceville.* **NGAKANI OFFOBO S et al**108
- 6) *The common bile duct lithiasis: epidemiological, diagnostic and therapeutic aspects in the general surgery department of the Idrissa Pouye General Hospital.* **KA I et al**114
- 7) *Assessment of thyroidectomies at the General Surgery Department of the Aristide Le Dantec University Hospital: retrospective and descriptive study of 6 years.* **SECK M et al**.....121

CASES REPORTS

- 8) *Penetrating wound of the cervical esophagus associated with contralateral hemothorax: about a case.* **BIGNANDI K et al**.....130
- 9) *Cardiac myxoma simulating a mitral disease: a case report.* **DIAGNE PA et al**134
- 10) *Difficulty of surgery in the management of an inflammatory Zenker's diverticulum: a case report.* **BANGOURA MS et al**.....141

MYXOME CARDIAQUE SIMULANT UNE ATTEINTE MITRALE : À PROPOS D'UN CAS

CARDIAC MYXOMA SIMULATING A MITRAL DISEASE: A CASE REPORT

DIAGNE P.A.* , AW B.A.* , BA P.O.* , DIOP M.S.* , BA P.S.* , SOW N.F.* , BA E.H.B.* , SARR E.H.M.* , THIAM J. , CISS A.G.***

**Service de Chirurgie Thoracique et Cardio-Vasculaire, CHU de Fann, Dakar, PO Box 5035, Dakar, Sénégal.*

*** Institut CURIE, Hôpital Aristide Le Dantec Dakar, Sénégal.*

**Auteur correspondant: DIAGNE Papa Amath : Email : diagnepapaamath@gmail.com
Tel: +221776502551. Service de Chirurgie thoracique et cardio-vasculaire CHN de Fann BP 5035**

Résumé

Introduction : Nous rapportons 1 cas de localisation atypique de myxome de l'oreillette gauche. **Observation :** La localisation de la tumeur chez un homme de 35 ans a entraîné un tableau d'insuffisance mitrale et tricuspide. La chirurgie sous circulation extracorporelle avec un abord par atriotomie gauche a permis l'exérèse complète de la tumeur dans ce cas. L'examen anatomopathologique a montré un sarcome de grade intermédiaire avec comme profil histologique et immunohistochimique un myxome cardiaque. **Conclusion:** Les myxomes de l'oreillette gauche peuvent simuler une sémiologie de valvulopathie mitrale. La résection totale avec préservation de la continence valvulaire est la solution thérapeutique.

Mots clés : Atriotomie, Chirurgie cardiaque, Myxome, Tumeur cardiaque.

Abstract

Introduction: The authors present one case of an atypical location of left atrial myxoma. **Observation:** This location of the tumor resulted in mitral and tricuspid insufficiency in a 35-year-old man. The objective of this study is to prevent complications that may occur in myxomas of the left atrium simulating a clinical picture of mitral narrowing through surgery. Surgery under extracorporeal circulation with a left atriotomy approach allowed complete removal of the tumour in this case. The purpose of this procedure is to remove the entire mass while preserving valve continence and preventing tumor recurrence. **Conclusion:** Left atrial myxomas can simulate mitral valve disease. Total resection with preservation of valvular continence is the therapeutic solution.

Keywords: atriotomy, cardiac Surgery, myxoma, cardiac tumour

INTRODUCTION

Le myxome est la tumeur cardiaque la plus fréquente [1]. Le myxome de l'oreillette gauche représente 50 % des tumeurs cardiaques. Bien que bénigne d'un point de vue histologique, sa localisation peut mettre en jeu le pronostic vital du patient. Sa symptomatologie non spécifique la rend difficile à diagnostiquer. Elle se localise le plus souvent dans l'oreillette gauche (75 à 95%) au niveau du septum inter-auriculaire [2]. La présentation clinique du myxome dépend de sa localisation. Les myxomes du cœur gauche entraînent une obstruction des cavités gauches et présentent un risque d'embolie artérielle. Réaliser une échographie de manière plus systématique peut aider au diagnostic. Le traitement de choix est la résection chirurgicale qui s'est avérée être un traitement relativement sûr avec un faible taux de récurrence. Nous présentons un cas de volumineux myxome de l'oreillette gauche appendu au septum inter-auriculaire qui a provoqué un tableau de maladie mitrale (insuffisance mitrale associée à une sténose mitrale).

OBSERVATION

Il s'agissait d'un patient de 35 ans ayant une dyspnée stade II de la New York Heart Association (NYHA) associée à des palpitations et une toux sèche, le tout évoluant depuis 1 mois. L'auscultation cardiaque a révélé un souffle systolique d'insuffisance mitrale. Le reste de l'examen était normal. La radiographie thoracique a montré une cardiomégalie avec un index cardiothoracique à 0,61. L'électrocardiogramme montrait un rythme sinusal régulier, une hypertrophie bi-auriculaire, un bloc de branche droit incomplet. L'échocardiographie transthoracique (ETT) a trouvé une tumeur annexée au septum auriculaire du côté de l'oreillette gauche, mesurant 38 mm x 32 mm de diamètre et 14 cm² de surface (**Figure 1**); le diamètre de l'oreillette gauche était de 41 mm, le diamètre du ventricule gauche était de 47 mm en diastole et de 30 mm en systole.

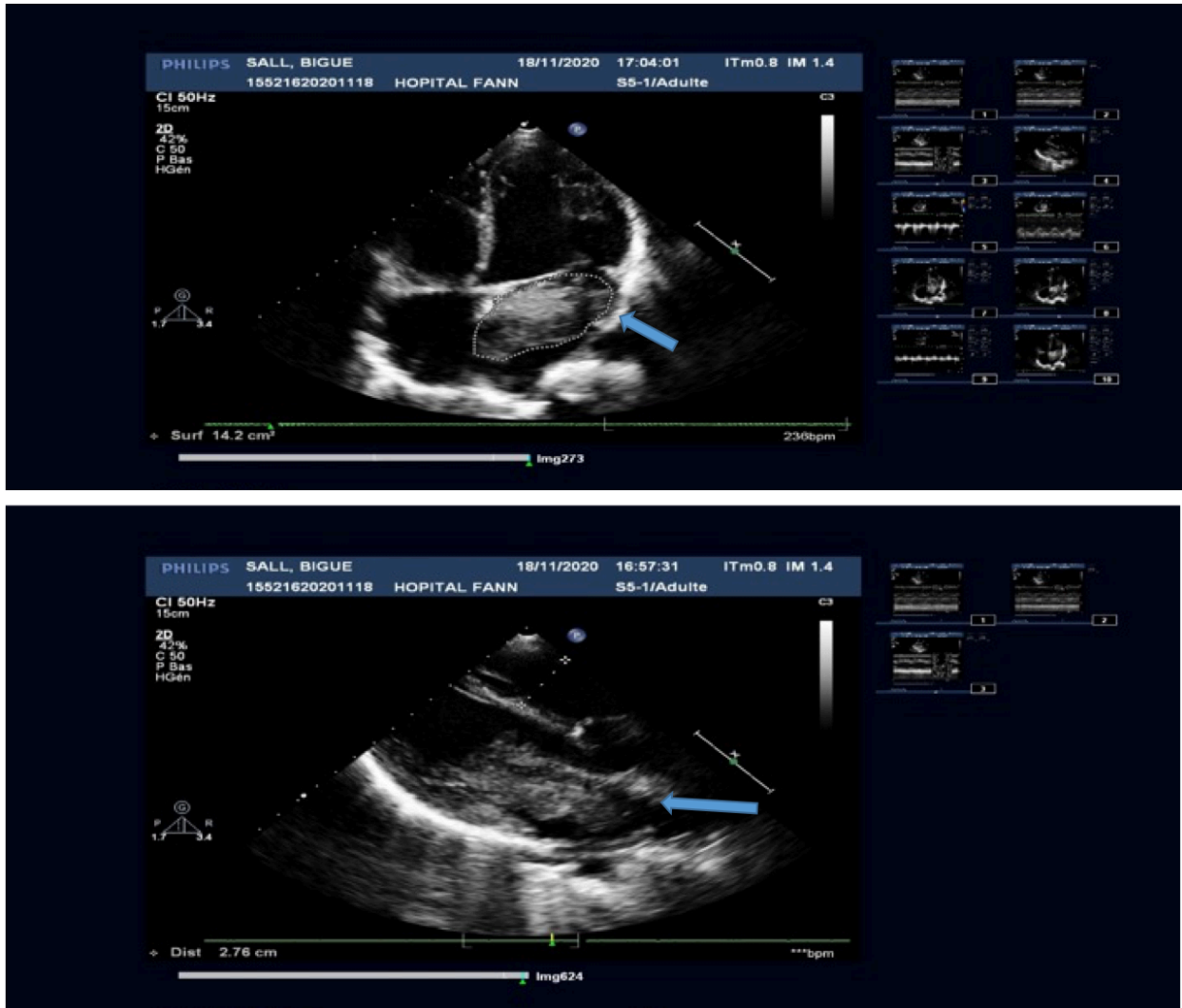


Figure 1 : Image échographique d'un myxome dans l'oreillette gauche (flèche).

Le Doppler a montré une insuffisance mitrale de grade II-III (modérée à moyenne avec une Vena Contracta de 5 mm et un volume régurgité de 20 ml), une sténose fonctionnelle (gradient moyen à 8 mmHg) et une insuffisance tricuspide de grade II (modérée) avec un anneau à 35 mm et une pression artérielle pulmonaire systémique (PAPS) à 67 mmHg. La fonction du ventricule gauche était normale (fraction d'éjection à 64 %).

La résection a été réalisée sous circulation extracorporelle, le myxome a été abordé par une atriotomie gauche. La masse de consistance gélatineuse, irrégulière, était implantée sur la partie inférieure du septum inter-auriculaire (côté gauche), partiellement fixée à la valve mitrale. La masse a été enlevée en un seul bloc (**Figure 2**).

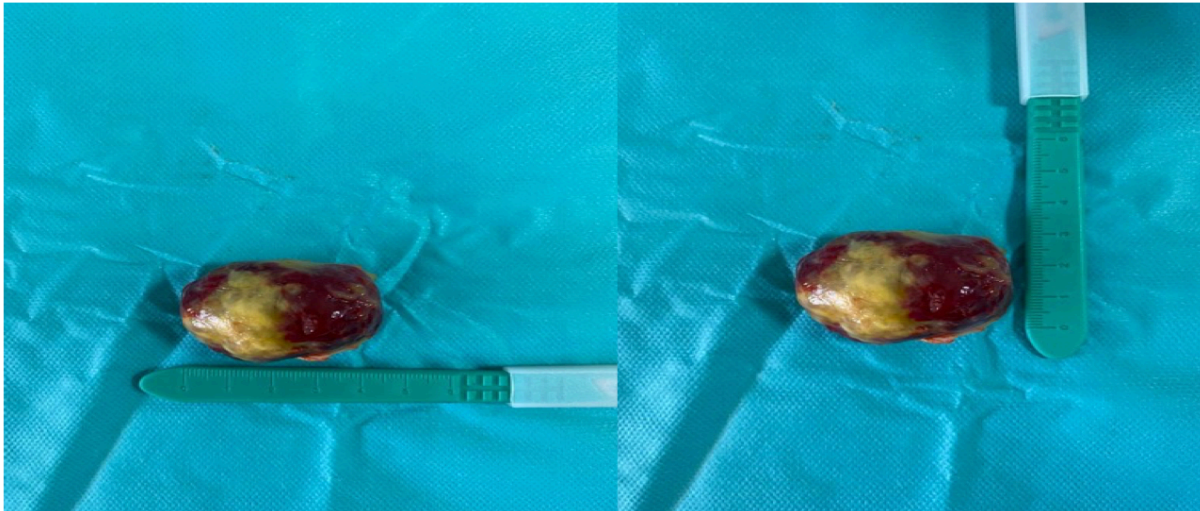


Figure 2 : Myxome de l'oreillette gauche, Pièce opératoire.

Le test à l'eau de la valve mitrale n'a montré aucune insuffisance significative. Les suites opératoires étaient simples. À 3 mois postopératoire le patient n'était plus symptomatique et l'auscultation cardiaque était normale. Le contrôle échographique a montré des cavités cardiaques de taille normale sans thrombus ni image de masse, une hypokinésie plus prononcée sur la paroi septale du VG et une altération modérée de la fonction systolique du VG à 48 %. La fonction du ventricule droit était correcte, il y avait un septum inter-auriculaire légèrement épaissi, sans shunt ni image suspecte, une insuffisance mitrale légère (Vena Contracta à 2,5 mm), une insuffisance tricuspide minime avec PAPS à 34 mmHg et des pressions de remplissage correctes. L'examen anatomopathologique a montré un sarcome de grade intermédiaire (FNCLCC) de l'oreillette gauche. Le profil histologique et immunohistochimique évoquait un myxome cardiaque.

DISCUSSION

Le myxome cardiaque est une tumeur rare, son incidence est de 0,5 /1 000 000 d'habitants par an [3]. La localisation la plus fréquente est l'oreillette gauche comme dans notre cas [4]. Le site de prédilection dans l'oreillette gauche est la fosse ovale par contre, elle reste annexée au septum inter auriculaire. Les localisations atypiques et les myxomes multiples sont plus fréquents

dans le cas du syndrome de Carney [5]. La localisation valvulaire est extrêmement rare. La localisation anatomique de la tumeur peut simuler une maladie mitrale d'étiologie rhumatismale comme dans notre observation. Ce diagnostic est rectifié par l'échocardiographie transthoracique (ETT) qui montre une obstruction valvulaire par la masse tumorale (sténose fonctionnelle avec gradient moyen à 8 mmHg) et insuffisance mitrale (vena contracta à 5 mm et volume régurgité à 20 ml). L'ETT est l'examen de référence pour le diagnostic non invasif et permet de guider le traitement (résection associé ou non à un remplacement valvulaire ou plastie mitrale). Il donne des informations sur le site d'insertion, la morphologie. Le Doppler est utilisé pour quantifier l'insuffisance et la sténose mitrale, ainsi que l'insuffisance tricuspide. L'échocardiographie trans-oesophagienne (ETO) est un complément nécessaire au diagnostic, à la mensuration de la masse et à la détection d'autres masses [6]. L'ETO permet facilement le diagnostic différentiel entre myxome et thrombus. Les coupes échocardiographiques peuvent être complétées par une IRM (imagerie par résonance magnétique). L'avantage de cette dernière technique est de donner une excellente vue des structures cardiaques et paracardiaques.

Dans 30 à 40 % des cas, des fragments tumoraux ou des thrombus péri-tumoraux peuvent s'emboliser dans la circulation systémique, il n'y avait pas de thrombi objectivé dans notre cas [7]. Cette redoutable complication n'a pas été observée chez notre patient malgré la localisation gauche du myxome. Le traitement des myxomes est la résection chirurgicale. L'enjeu de cette chirurgie est d'enlever complètement la tumeur tout en respectant l'intégrité de la valve mitrale et des structures avoisinantes. La tumeur a été réséquée en un seul bloc dans notre cas sans lésion de la valve mitrale ni de l'oreillette gauche. L'abord de l'oreillette gauche est déterminé par sa taille. Dans notre observation, une ouverture directe de l'oreillette gauche (du fait d'une grande taille) permettait une bonne exposition de la tumeur, alors que, dans l'observation de Ciss et al. à Dakar, l'abord trans-auriculaire depuis l'oreillette droite a été préférée en raison de la petite taille de l'oreillette gauche [8]. La plastie mitrale est la procédure privilégiée en cas d'atteinte valvulaire. La valve mitrale était morphologiquement intacte dans notre observation. Certaines présentations complexes d'une tumeur reliée à l'appareil sous-valvulaire nécessitent le remplacement de la valve

mitrale par une prothèse [9]. Dans notre observation le myxome était partiellement fixé à la valve mitrale et après son retrait en un bloc, le test à l'eau de la valve mitrale était satisfaisant. L'ETO garde une place dans le bilan post-opératoire immédiat, il apprécie la qualité de la réparation valvulaire et de l'insuffisance mitrale résiduelle. La récurrence est rare dans le myxome commun (1 à 3 %), mais peut augmenter jusqu'à 12 % dans le myxome familial [5]. Cette récurrence serait principalement le résultat d'une résection incomplète. Face à ce risque de récurrence, il est recommandé d'effectuer une surveillance échographique sur de nombreuses années, à 1 an, 2 ans, puis à 3 ans et après si nécessaire.

CONCLUSION

Les myxomes auriculaires gauches peuvent simuler une sténose mitrale et/ou provoquer une insuffisance valvulaire mitrale. La résection chirurgicale est la solution thérapeutique. Les approches dépendent de la présentation de la tumeur et de la taille de l'oreillette gauche. Le but de cette procédure est d'enlever la totalité de la masse tout en préservant la continence valvulaire et en prévenant la récurrence tumorale.

RÉFÉRENCES

1. **Centofani P, Di rosa E, Deorsola L et al.** *Primary cardiac tumors: early and late results of surgical treatment in 91 patients.* Ann Thorac Surg 1999;68:1236-41.
2. **Mac Gowan SW, Sidhy P, Aheme T, Luke D, Wood AE, Neligan MC.** *Atrial myxoma national incidence: diagnosis and surgical management.* Isr J Med Sci 1993;162:223-6.
3. **Lukács M, Lengyel M, Szedő F et al.** *Surgical treatment of cardiac myxomas: a 20 years follow up.* Cardiovasc Surg 1997; 5:225-8.
4. **Keeling IM, Oberwalder P, Anelli-Monti M et al.** *Cardiac myxomas: a 24 years of experience in 49 patients.* Eur J Cardiothorac Surg 2002;22:971-7.
5. **McCarthy PM, Piehler JM, Schaff HV et al.** *The significance of multiple, recurrent and complex cardiac myxomas.* J Thorac Cardiovasc Surg 1986;91:369-96.
6. **Sugeng L, Lang RM.** *Atypical cardiac myxomas.* Echocardiography 2004;21:43-7.
7. **Yilmaz M, Gurlertop Y, Kocaturk H, Karakelleoglu S, Kocak H.** *Unusually large left atrial myxoma presenting with severe mitral valve obstruction symptoms.* Echo-cardiography 2004;1:145-8.
8. **Ciss AG, Dieng PA, Ba PS, Fall L, Camilleri L, N'diaye M.** *Myxome de la valve mitrale postérieure : deux cas observés à Dakar.* Journal Africain du Thorax et des Vaisseaux 2012;2:106–109.
9. **Matsui Y, Shiiya N, Murashita T, Yasuda K.** *Myxoma of the mitral valve prolapsing into the left atrium and ventricle: report of a case.* Surg Today 1998;28:1105-7.

Le Journal Africain de Chirurgie (**J Afr Chir**) est un organe de diffusion des connaissances relatives à la Chirurgie Générale et aux Spécialités Chirurgicales, sous le mode d'éditoriaux ; d'articles originaux ; de mises au point ; de cas cliniques ; de notes techniques ; de lettres à la rédaction et d'analyses commentées d'articles et de livres.

L'approbation préalable du Comité de Lecture conditionne et la publication des manuscrits soumis au journal ; avec d'éventuels réaménagements. Les auteurs ont l'obligation de garantir le caractère inédit et l'absence de soumission à d'autres revues des articles proposés à publication.

Les locuteurs non francophones sont autorisés à soumettre des articles en langue anglaise. Le respect des recommandations éthiques de la déclaration d'Helsinki est exigé des auteurs. Si le travail objet de l'article nécessite la vérification d'un comité d'éthique, il doit être fait mention de l'approbation de celui-ci dans le texte. Les auteurs sont priés de respecter les règles de fond et de forme rappelés ci-après.

1-/ SOUMISSION DES MANUSCRITS

Les manuscrits doivent être envoyés en format normalisé (textes ; tableaux ; figures ; photographies) par courriel à l'adresse suivante : jafrchir@gmail.com ; et mettre en copie : madiengd@hotmail.com ; adehdem@gmail.com et alphaoumartoure@gmail.com .

2-/ PRESENTATION DES MANUSCRITS

Le manuscrit doit être saisi par la Police « Times new roman » ; taille « 12 » ; interligne « 1,5 » ; Couleur : Noir ; Alignement : Gauche ; Titre et sous-titre en gras ; si Puces : Uniformité au choix ; Ponctuation : Rigoureuse ; Numérotation : Bas de page ; Pas de Lien Hypertexte (élément placé dans le contenu et qui permet, en cliquant dessus, d'accéder à un autre contenu) ; Format : Word, Pdf,

Et doit se composer en deux fichiers :
fichier comportant la page de titre

1 fichier comportant les deux résumés (français et anglais) ;
le texte ; les tableaux et les illustrations.

2.1- PAGE DE TITRE

un titre (court) en français et en anglais ;

les noms des auteurs (nom de famille et initiales du prénom) ; l'adresse postale des services ou des laboratoires concernés ; l'appartenance de chacun des auteurs étant indiquée ;

le nom ; le numéro de téléphone ; de fax et l'adresse e-mail de l'auteur auquel seront adressées les demandes de modifications avant acceptation, les épreuves et les tirés à part (auteur correspondant).

2.2- RESUMES ET MOTS-CLES

Reprendre le titre avant le résumé en français et en anglais. Chaque article doit être accompagné d'un résumé de **250 mots au maximum**, en français et en anglais, **et de mots-clés (5 à 10)** également en français et en anglais.

La structuration habituelle des articles originaux doit être retrouvée au niveau des résumés : but de l'étude ; patients et méthode ; résultats ; conclusion.

2.3- TEXTE

Selon le type d'écrit, la longueur maximale du texte (références comprises) doit être la suivante :

- Editorial : 4 pages ;
- Article original et mise au point : 12 pages ;
- Cas clinique et note technique : 4 pages ;
- Lettre à la rédaction : 2 pages.

Le plan suivant est de rigueur pour les articles originaux : introduction ; patients et méthode ; résultats ; discussion ; conclusion références ; L'expression doit être simple, correcte, claire, précise et concise.

Les abréviations doivent être expliquées dès leur première apparition et leur forme conservée tout au long du texte ; elles ne sont pas utilisées dans le titre et le résumé. Elles doivent respecter la nomenclature internationale.

2.4- REFERENCES

Le nombre de références est au maximum de 30 dans les articles originaux et de 50 dans les mises au point. Toute citation doit être suivie d'une référence. La liste des références est consécutive selon leur ordre (numéro) d'apparition dans le texte. Toutes les références doivent être appelées dans le texte. Les numéros d'appel sont mentionnés dans le texte entre crochets, séparés par des tirets quand il s'agit de références consécutives (par exemple 1, 2, 3, 4 = [1-4]) et par des virgules quand les références ne sont pas consécutives [1,4]. Lorsque des auteurs sont cités dans le texte :

- s'ils sont un ou deux, le ou les deux noms (sans l'initiale du prénom) sont cités ;
- s'ils sont au moins trois, seul le nom du premier auteur est cité, suivi de la mention « et al. »

Les abréviations acceptées de noms de revues correspondent à celles de l'Index Medicus de la National Library of Médecine.

La présentation des références obéit aux normes de la « Convention de Vancouver » (International Committee of Medical Journal Editors. Uniform requirements for manuscripts submitted to biomedical journal. Fifth edition. N Engl J Med 1997; 336 : 309-16).

Les six premiers auteurs doivent être normalement mentionnés ; au-delà de ce nombre, seuls les six premiers seront cités, suivis d'une virgule et de la mention « et al. »

Exemples de références :

Article de périodique classique

Diop CT, Fall G, Ndiaye A, Seck L, Touré AB, Dieng AC et al. La pneumatose kystique intestinale. A propos de 10 cas. *Can J Surg* 2001;54 :444 -54. (Il n'y a pas d'espaces avant et après les signes de ponctuation du groupe numérique de la référence).

Article d'un supplément à un volume

Fall DF. La lithiase vésiculaire. *Arch Surg* 1990;4Suppl 1:302-7.

Livre (avec un, deux ou trois auteurs)

Seye AB. Fractures pathologiques. Dakar : Presses Universitaires;2002.p. 304 (nombre de pages).

Livre à auteurs multiples avec coordonnateur(s)

Fofana B, Sylla M, Guèye F, Diop L editors. Les occlusions intestinales. Dakar : Presses Universitaires;2005.p. 203.

Chapitre de livre

Sangaré D, Koné AB. Cancer de l'hypopharynx. In : Diop HM ; Diouf F, editor (ou eds). *Tumeurs ORL*, volume 2. Bamako : Editions Hospitalières;2007.p.102-15.

Touré CT, Beauchamp G, Taillefer R, Devito M. Effects of total fundoplication on gastric physiology. In : Siewert JR, Holscher AH, eds. *Diseases of the esophagus*. New-York : Springer-Verlag;1987.p.1188-92.

2.5- TABLEAUX

Les tableaux seront saisis en interligne « 1,5 » ; avec une bordure ne faisant apparaître que les deux lignes encadrant les entêtes et une troisième ligne de bas de tableau ; appelés dans le texte et numérotés selon leur ordre d'apparition par des chiffres romains mis alors entre parenthèses, exemple (Tableau I). Le titre est placé au-dessus et les éventuelles notes explicatives, en-dessous. La présentation des tableaux doit être claire et concise ; et ils seront placés dans le manuscrit, immédiatement après les références sur une page séparée.

2.6- ILLUSTRATIONS

Les figures (graphiques ; dessins ; photographies) doivent aussi être appelées dans le texte et numérotés selon l'ordre d'apparition entre parenthèse, exemple (Figure 1).

Les figures doivent avoir une bonne résolution, avec en dessous, le titre et avant lui une légende expliquant les symboles ou abréviations afin que les figures soient compréhensibles indépendamment du texte. Elles doivent être dans l'un des formats suivants : PNG, JPEG ou TIFF ; et seront placés dans le manuscrit, immédiatement après les références ; ou s'il y a lieu après les tableaux sur une page séparée.

3-/ MISE EN PRODUCTION, CORRECTION D'EPREUVES, DEMANDES DE REPRODUCTION

L'insertion partielle ou totale d'un document ou d'une illustration dans le manuscrit nécessite l'autorisation écrite de leurs éditeurs et de leurs auteurs. Pour tout manuscrit accepté pour publication, lors de la mise en production, un formulaire de transfert de droits est adressé par courrier électronique par l'éditeur à l'auteur responsable qui doit le compléter et le signer pour le compte de tous les auteurs et le retourner dans un délai d'une semaine.

L'acquisition des tirés-à-part est soumise à un paiement préalable.

Les épreuves électroniques de l'article sont adressées à l'auteur correspondant. Les modifications de fond ne sont pas acceptées, les corrections se limitant à la typographie. Les épreuves corrigées doivent être retournées dans un délai d'une semaine, sinon, l'éditeur s'accorde le droit de procéder à l'impression sans les corrections de l'auteur.

Après parution, les demandes de reproduction et de tirés à part doivent être adressées à l'éditeur.

The African Journal of Surgery (AJS) is a body of dissemination of knowledge pertaining to General Surgery and to Surgical Specialities, by way of editorials, original articles, keynote papers, clinical reportings, technical contributions, letters to the editorial board and commented analyses of articles or books.

The prior approval of the vetting committee is a prerequisite condition for the publication of manuscripts submitted to the journal, with possible re-arrangements.

The authors must guarantee the non-published character of the item and its non-submission for publication by other reviews or journals. Non-French speaking authors are authorized to submit their articles in the English language. The respect for the ethical recommendations of the Helsinki Declaration is demanded from the authors. If the work intended by the article calls for the vetting of the Ethics Committee, mention must be made of the approval of the latter in the text.

Authors must comply with the rules of substance and form mentioned hereinafter.

1- SUBMISSION OF MANUSCRIPTS

Manuscripts must be sent in standardized format (texts, tables, figures, photographs) by email to the following address: frchir@gmail.com; and copy: madiengd@hotmail.com; adehdm@gmail.com and alphaoumartoure@gmail.com

2- PRESENTATION OF THE MANUSCRIPTS

The manuscript must be seized by the Police "Times new roman"; size "12"; line spacing "1.5"; Black color; Alignment: Left; Title and subtitle in bold; if Chips: Uniformity of your choice; Punctuation: Rigorous; Numbering: Footer; No Hyperlink (element placed in the content and which allows, by clicking on it, to access other content); Format: Word, Pdf, And must consist of two files:

- 1 file including the title page
- 1 file containing the two summaries (French and English); the text ; tables and illustrations.

2.1- TITLE PAGE

- A title in French and English ;
- The names of the authors (family name and initials of the forename), the postal address of the services or laboratories concerned, the positions of each one of the authors should be clearly spelt-out ;
- the name, telephone number, fax number and e-mail of the author to which should sent the requests for amendments before the acceptance stage, the drafts and print-outs (corresponding author)..

2.2- SUMMARIES AND KEY WORDS

Resume the title before the summary in French and in English. Each article should be coupled with a summary of **250 words utmost**, in French and English, of key-words (**5 to 10**) also in French and English. The usual make-up of original articles should reflected in the composition of the summaries : aim of the study, patients and methodology, results and outcomes, conclusions and findings.

2.3- TEXT

Depending on the type of submission, the maximum length of a text (references and references) must be as follows :

- The editorial : 4 pages ;
- Original article or keynote paper : 12 pages ;
- Clinical case or technical presentation : 4 pages ;
- Letter to the editorial board : 2 pages.

The following plan is required for original articles : the introduction, the patients and methodology, the outcomes, the discussion, the findings, the references. The writing must be simple, straight forward, clear, precise and pungent. The acronyms should be explained by their first appearance and their abbreviation kept all along the text ; they shall not be used in the title non in the abstract. They must comply with the international nomenclature.

2.4- REFERENCES

The number of references should not exceed **30** in the original articles and **50** in the keynote papers. Any quotation must be following with a reference. The list of references should follow their sequencing in the body of the text. All references must be annotated in the text. The annotation numbers must be mentioned in the text between brackets, separated by dashes when dealing with onsecutive references (for instance [1-4]), and with comas when the references do not follow one another [1,4].

When authors are quoted in the text :

- if they are one or two, the one name or the two names (without the initial of the forename) must be quoted ;
- if they are at least three, only the name of the first author is mentioned, following with the caption « and al. »

The acknowledged abbreviations of the names of reviews/journals correspond to those of the Medicus Index of the National Library of Medicine.

The presentation of the references comply with the standards of the « Vancouver Convention » (Intl Committe of Medical Journal Editors. Uniform requirements for manuscripts submitted to biomedical Journal. Fifth Edition. N. Engl J Med 1997; 336 : 309-16).

The first six authors must normally be mentioned ; beyond that figure, only the six first are quoted, followed with a coma or with the caption (« and al. »)

Exemples of references :

- **Conventional periodical article**

Diop CT, Fall G, Ndiaye A, Seck L, Touré AB, Dieng AC et al. Pneumatosi, intestine cystic formations. About 10 cases. Can J Surg 2001;54 :444-54. (there is no space after the punctuation symbols of the numerical group of reference).

- **Article of a supplement to a bulletin**

Fall DF. Gall bladder lithiasis. Arch Surg 1990;4 Suppl 1:302-7.

- **Book (with one, two and three authors)**

Seye AB. Pathological fractures. Dakar : University Press;2002.p. 304 (number of pages).

- **Multiple-authors book with one coordinator or several**

Fofana B, Sylla M, Guèye F, Diop L Editors. Bowel obstruction. Dakar : University Press;2005.p. 203.

- **Book chapter**

Sangaré D, Koné AB. Hypopharynzical cancer. In : Diop HM ; Diouf F, Editors (or eds). ORL tumours, volume 2. Bamako : Hospital Edition;2007.p.102-15.

Touré CT, Beauchamp G, Taillefer R, Devito M. Effects of total fundoplication on gastric physiology. In : Siewert JR, Holscher AH, eds. Diseases of the esophagus. New-York : Springer-Verlag;1987.p.118892. 2.5-

2.5-TABLES

Tables will be entered in line spacing "1.5"; with a border showing only the two lines framing the headers and a third line at the bottom of the table; called in the text and numbered according to their order of appearance by Roman numerals then put in parentheses, example (Table I). The title is placed above and any explanatory notes, below. The presentation of the tables must be clear and concise; and they will be placed in the manuscript, immediately after the references on a separate page.

2.6- ILLUSTRATIONS

The figures (graphics; drawings; photographs) must also be called in the text and numbered according to the order of appearance in parenthesis, example (Figure 1). The figures must have a good resolution, with below, the title and before him a legend explaining the symbols or abbreviations so that the figures are comprehensible independently of the text. They must be in one of the following formats: PNG, JPEG or TIFF; and will be placed in the manuscript, immediately after the references; or if applicable after the tables on a separate page.

3- EDITING PROCEDURES, DRAFTS REVISION AND REQUESTS FOR REPRINTS

The partial or total insertion of a document or an illustration in the manuscript requires the written authorization of their editors and their authors.

For any manuscript accepted for publication, during production, a rights transfer form is sent by email by the publisher to the responsible author who must complete and sign it on behalf of all authors and the return within one week.

The acquisition of reprints is subject to prior payment.

Electronic proofs of the article are sent to the corresponding author. Substantive changes are not accepted, the corrections being limited to the typography. Corrected proofs must be returned within one week, otherwise the publisher agrees to print without the author's corrections.

After publication, requests for reproduction and reprints must be sent to the publisher.