

**LES PLAIES IATROGENES DES VOIES BILIAIRES (PIVB) LORS DES
CHOLECYSTECTOMIES COELIOSCOPIQUES A DAKAR**

**IATROGENIC BILIARY INJURIES DURING LAPAROSCOPIC CHOLECYSTECTOMY
AT DAKAR**

**TOURE A.O, SECK M, THIAM O, NDIAYE B, GUEYE M.L, SARR I.S, SEYE Y,
CISSE M, KA O, DIENG M, TOURE CT.**

Service de Chirurgie Générale CHU Aristide Le Dantec.

Auteur correspondant : Dr Alpha Oumar TOURE

Email : alpha.oumar@yahoo.fr

Résumé

Introduction : Les PIVB sont des complications assez rares survenant lors de la cholécystectomie par voie laparoscopique. Très peu d'études ont apprécié leur impact dans nos conditions d'exercice. **Patients méthodes :** nous avons mené une étude rétrospective de Septembre 2011 à Décembre 2015 au service de Chirurgie Générale de l'Hôpital Aristide Le Dantec ayant inclus tous les cas répertoriés de plaies iatrogènes des voies biliaires (PIVB) survenues lors de cholécystectomies. Nous avons étudié leur prévalence, les facteurs de risque, les aspects diagnostiques et la prise en charge de ces PIVB. **Résultats :** durant cette période, sur un total de 169 cholécystectomies, 5 cas de PIVB ont été recensés soit une prévalence de 2,9%. Les facteurs de risque retrouvés étaient l'inflammation (3 cas) et des variations anatomiques (2 cas). Trois cas étaient diagnostiqués en post-opératoire et les 2 autres en per-opératoire. Les plaies identifiées portaient toutes sur la voie biliaire principale (VBP) dont 4 localisées sous la convergence (3 types D et 1 type E1 de Strasberg) et 1 au niveau de la convergence (type E4). La voie d'abord, chez 3 patients, était une laparotomie. Une réparation immédiate était effectuée dans 2 cas. Comme gestes, ont été réalisés 2 anastomoses hépatico-jéjunales, 2 sutures directes de la VBP et 1 drainage biliaire externe. Les suites opératoires ont été marquées par 2 fistules biliaires avec tarissement spontané et une angiocholite

sans dilatation des voies biliaires à la TDM qui a évolué favorablement sous traitement médical. Pour le reste des patients, les suites étaient simples et aucun décès n'a été enregistré. **Conclusion :** les PVB constituent des complications assez rares des cholécystectomies par voie laparoscopique. Leur découverte peut être faite à différents moments per- ou post-opératoires conditionnant la prise en charge diagnostique et thérapeutique avec une étroite collaboration multidisciplinaire radio-médico-chirurgicale.

Mots-clés : plaies, voies biliaires ; cholécystectomie ; coelioscopie.

Abstract

Introduction: iatrogenic bile ducts injuries (IBDJ) are quite rare complications occurring during laparoscopic cholecystectomy. Very few studies have assessed their impact on our operating conditions. **Patients and methods:** we conducted a retrospective study from September 2011 to December 2015 in the General Surgery department of Aristide Le Dantec Hospital, including all the listed cases of IBDJ occurring during cholecystectomies. We studied their prevalence, risk factors, diagnostic aspects and the management of these IBDJ. **Results:** during this period, out of a total of 169 cholecystectomies, 5 cases of IBDJ were identified, ie a prevalence of 2.9%. The risk factors found were inflammation (3 cases) and anatomical variations (2 cases). Three cases were post-operatively

diagnosed and the other 2 were intra-operatively. The identified lesions all involved common bile duct with 4 located under the convergence (3 types D and 1 type E1 of Strasberg) and 1 at the convergence (type E4). The surgical approach was laparotomy in 3 patients and laparoscopy for the other. Immediate repair was carried out in 2 cases. As gestures, 2 hepatico-jejunal anastomoses were performed, 2 direct suture of the lateral wound and two drainage procedures. The postoperative follow-up was marked by the occurrence of 2 bile fistulas spontaneously closed, and, of an

angiocholitis after hepatico-jejunal anastomoses without stenosis which progressed favorably under medical treatment. For the rest of the patients, the follow-up was uneventful and no death have been recorded. **Conclusion:** PVB is a rather rare complication of laparoscopic cholecystectomies. Their discovery can be made at different per- or post-operative moments conditioning diagnostic and therapeutic management with close multidisciplinary radio-medical-surgical collaboration.

Keywords: bile duct injury; cholecystectomy; laparoscopy.

INTRODUCTION

De nos jours, la cholécystectomie par voie laparoscopique est la chirurgie la plus pratiquée dans le monde. De ce fait, la chirurgie la plus souvent responsable de lésions des voies biliaires est la cholécystectomie par voie laparoscopique (0,3 à 0,86 %), 3 fois plus souvent que par laparotomie (0,1 à 0,2 %) [1-5]. Très peu d'études ont apprécié l'impact des plaies iatrogènes des voies biliaires (PIVB) dans nos conditions d'exercice. C'est dans ce but que nous avons mené une étude rétrospective de Septembre 2014 à Décembre 2018 (4ans et 2mois) au service de Chirurgie Générale de l'Hôpital Aristide Le Dantec (HALD). L'objectif de ce travail était de déterminer la fréquence de survenue et les facteurs de risque d'une PVB lors d'une cholécystectomie par laparoscopie et d'étudier leurs modalités de prise en charge afin d'en déduire une conduite à tenir.

PATIENTS ET METHODES

Nous avons mené une étude rétrospective descriptive de Septembre 2014 à Décembre 2018 (4ans et 2mois) au Service de Chirurgie Générale de l'Hôpital Aristide Le Dantec de Dakar (HALD).

Nous avons inclus dans notre étude tous les cas répertoriés de plaie iatrogène des voies biliaires (PIVB) survenues lors de cholécystectomie. Nous avons étudié la prévalence, les facteurs de risque, le délai diagnostique, la classification de ces lésions selon Strasberg, et leur prise en charge et évolution.

RESULTATS

Durant cette période d'étude, 169 cholécystectomies ont été réalisées parmi lesquelles 5 cas de PIVB ont été recensés soit une prévalence de 2,9%. Les principaux facteurs de risque retrouvés, lors de la cholécystectomie, étaient l'inflammation avec notamment une vésicule biliaire pathologique chez 3 patients, et des variations anatomiques (un canal cystique rétro-cholédocien et artère cystique double).

Trois cas étaient diagnostiqués en post-opératoire dont 2 en post-opératoire précoce sous la forme d'une fistule biliaire externe à J2 post-cholécystectomie et d'une péritonite post opératoire (J14). Le diagnostic était posé en post-opératoire tardif dans un cas (ictère cholestatique à M2). Les 2 autres étaient diagnostiqués en per-opératoire par la visualisation de bile

dans le champ opératoire. L'imagerie n'a été utilisée que pour 3 patients :

- La tomodensitométrie (TDM) abdominale et la cholangio-IRM, réalisées dans le cas du diagnostic tardif, avaient objectivé des signes permettant de confirmer le diagnostic de sténose post opératoire de la voie biliaire principale (VBP) (figures 1, 2 et 3) ;

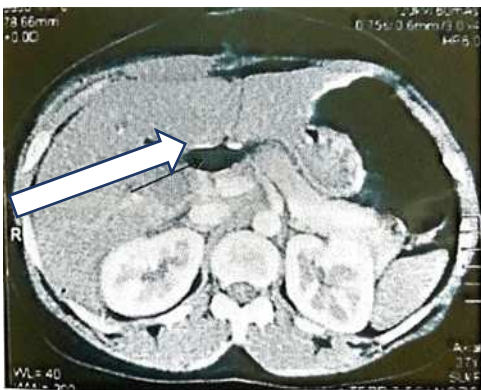

Figure 1 : Dilatation voies biliaires au niveau de la convergence supérieure sans dilatation des voies extra-hépatiques (flèche) (Photo Chir. Gen. HALD).

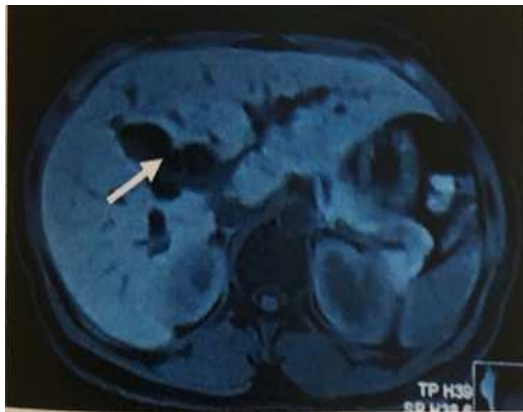


Figure 2 : IRM montrant une dilatation des voies biliaires intra-hépatiques (flèche) (Photo Chir. Gen. HALD)

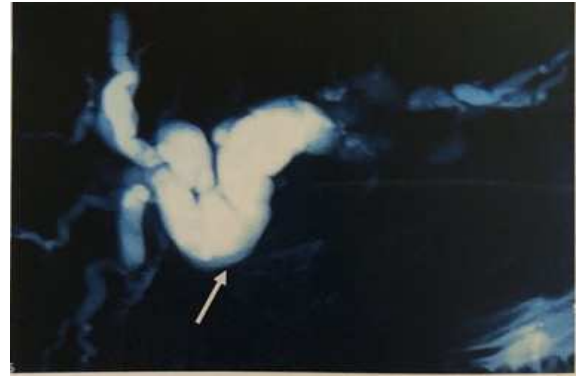

Figure 3 : Cholangio-IRM montrant une sténose de la VBP avec dilatation en amont (Flèche) (Photo Chir. Gen. HALD)

- Chez le patient présentant une fistule biliaire, une fistulographie et un scanner confirmaient la fistule biliaire en montrant la présence de plusieurs biliomes et une fuite latérale de la bile au niveau de la convergence biliaire supérieure (figure 4) ;
- Une échographie confirmait le diagnostic de péritonite post-opératoire par la présence d'un épanchement péritonéal de moyenne abondance.

Les plaies identifiées portaient toutes sur la VBP dont 4 localisées sous la convergence et 1 au niveau de la convergence. D'après la classification de Strasberg, nous avons recensé 3 plaies latérales de la VBP (type D) (figure 5), une sténose distale de la VBP (type E1) et une atteinte de la convergence biliaire (type E4).

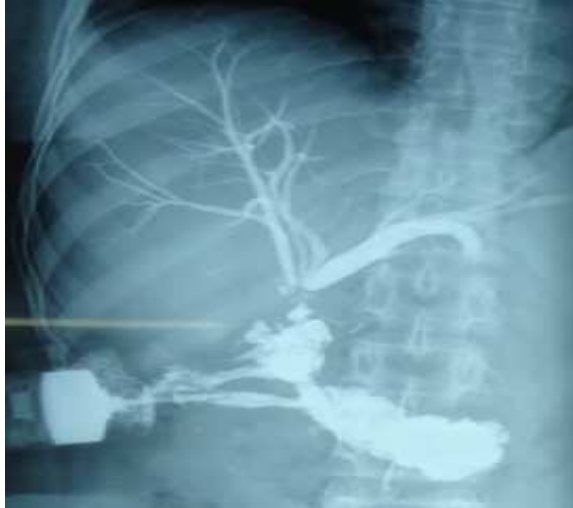

Figure 4 : Fistulographie montrant une fuite latérale au niveau de la VBP (photo Chir. Gen. HALD)

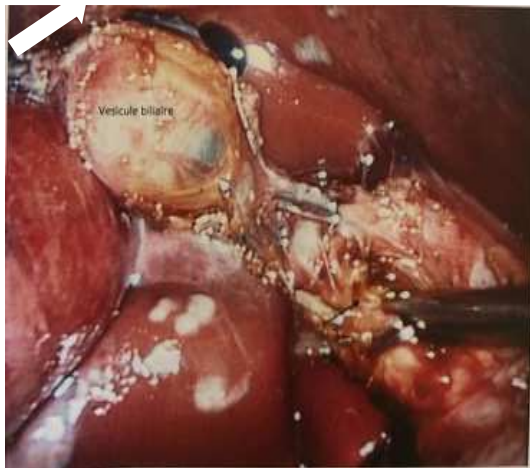


Figure 5 : Vue opératoire d'une plaie latérale de la VBP (Photo Chir. Gen.)

Le traitement était chirurgical dans tous les cas. La voie d'abord, chez 3 patients, était une laparotomie tandis que les 2 autres étaient pris en charge par laparoscopie. Une réparation immédiate (au moment du diagnostic) était effectuée dans 3 cas et celle-ci était différée dans les autres cas. Comme gestes, ont été réalisés 2 anastomoses hépato-jéjunales, 2 sutures biliaires et 1 drainage biliaire externe. Les suites opératoires étaient simples dans 2 cas. Trois patients ont présenté une morbidité :

- une angiocholite sans dilatation des voies biliaires à la TDM à M18 post-anastomose hépato-jéjunale qui a évolué favorablement sous traitement médical.
- 2 fistules biliaires persistantes après suture biliaire et drainage biliaire externe, qui se sont spontanément refermées.

Aucun décès n'a été enregistré.

Les détails de chaque cas ont été retranscrits dans le **tableau I**.

Tableau I : Récapitulatif des 5 observations de PIVB

Observations	Patient 1	Patient 2	Patient 3	Patient 4	Patient 5
Diagnostic (per/post-op)	Post opératoire tardif (ictère cholestatique à M2)	Per opératoire (présence de bile dans le champ opératoire)	Per opératoire	Per opératoire précoce (fistule biliaire dirigée à haut débit à J2)	Post opératoire précoce (péritonite biliaire à J14)
Examens paracliniques	TDM et bili IRM : obstacle de la VBP proximale à hauteur du lit vésiculaire (Figures 1 et 2)				Échographie : épanchement péritonéal de moyenne abondance
Nature de la lésion	Sténose de la VBP	Section de la VBP au niveau de la convergence biliaire Section du canal cystique avec mise en évidence des bouts proximaux des canaux hépatiques G et D	Plaie latérale du cholédoque	Pertuis biliaire au niveau hilaire	Pertuis au niveau de la VBP, collection d'environ 400cc Fuite cystique par lâchage du clip
Classification de Strasberg	Type E1	Type E4	Type D	Type D	Type D
Traitement	Réparation différée : anastomose hépato-jéjunale sur anse en oméga (Ω) avec anastomose au pied de l'anse	Réparation immédiate : anastomose hépato-jéjunale sur anse en Y et drainage à la Voelker	Réparation immédiate : suture biliaire	Chirurgie différée : drainage biliaire externe	Réparation immédiate : Suture biliaire et drain abdominal
Évolution	Favorable avec disparition progressive de la cholestase	Suites simples	Suites opératoires simples	Persistance fistule avec tarissement à M2	Persistance d'une fistule biliaire avec tarissement à J40

DISCUSSION

Dans notre étude, 5 cas de PIVB ont été rapportés sur 169 cholécystectomies réalisées soit une prévalence de 2,9%. La fréquence de cette complication diminue considérablement avec l'expérience coelioscopique du chirurgien passant de 2,2 % à 0,1 % après 13 procédures essentiellement en rapport avec la connaissance fine de l'anatomie locale [6,7]. L'inflammation (telle que la cholécystite aiguë ou chronique) est rapportée comme étant un facteur de risque indépendant de PVB [8]. Les variations anatomiques surtout celle du canal cystique, un autre pourvoyeur de plaies biliaires, doivent être recherchées. Leur fréquence varie de 10 à 45% selon les études [9, 10].

Trois de nos 5 cas avaient fait l'objet d'un diagnostic post-opératoire dont 2, en post-opératoire précoce et 1 en tardif. Les 2 autres étaient diagnostiqués en per-opératoire. Les données de la littérature rapportent que dans plus de 50%, le diagnostic de PVB est fait en post-opératoire, précoce ou tardif avec un délai très variable de quelques heures à plusieurs années ou décennies [11-13]. Dans notre étude, ce délai diagnostique variait de 2 à 60 jours post-opératoires. Les plaies obtenues portaient toutes sur la VBP dont 4 localisées sous la convergence et 1 au niveau de la convergence. Ces résultats sont conformes à ceux de 2 études multicentriques américaine et brésilienne comportant chacune plus de 90000 patients [14, 15]. Plusieurs classifications lésionnelles ont été proposées mais aucune d'entre elles n'est réellement acceptée ou utilisée de façon universelle et univoque. Nous avons choisi, dans notre étude, la classification de Strasberg car intégrant les sténoses biliaires post traumatiques (diagnostic tardif) et les plaies récentes des voies biliaires (diagnostic précoce). Ainsi, nous avons recensé 3 plaies latérales de la VBP (3 types D), une sténose distale de la VBP (1 type E1) et une atteinte de la

convergence biliaire (1 type E4). Globalement, l'élément central pathologique responsable des plaies réalisées sous laparoscopie est représenté par la mauvaise identification de la VBP, ce qui peut aboutir à une résection de tout ou d'une partie de celle-ci. Le diagnostic d'une PIVB peut être fait en per-opératoire, ce qui impose une conversion mais permet une réparation immédiate après exploration biliaire exhaustive. En post-opératoire, le diagnostic fait appel à des examens paracliniques surtout l'IRM et la bili-IRM. Dans notre étude, nous avons eu recours à l'imagerie conventionnelle chez 3 patients pour étayer le diagnostic. Pour les 2 autres patients, le diagnostic était évident en per-opératoire avec issue de bile dans le champ opératoire. La cholangiographieper-opératoire n'a été réalisée pour aucun des patients. Les techniques interventionnelles ne sont pas encore utilisées dans notre pratique courante. Celles-ci pourraient être d'un apport considérable dans le diagnostic et la prise en charge de ces PIVB.

Dans notre étude, les interventions réalisées ont été 3 réparations immédiates (anastomose hépatico-jéjunale sur anse en Y pour et 2 sutures biliaires), une réparation différée soit 20% (anastomose hépatico-jéjunale sur anse en oméga) et un drainage biliaire externe.

La réparation qualifiée d'«immédiate», réalisée lors de la cholécystectomie, prédomine dans notre étude. La littérature rapporte que le meilleur moment pour réparer une PVB reste celui de leur survenue. Différents auteurs ont démontré qu'une réparation immédiate par un chirurgien expérimenté permettait souvent une morbidité réduite, une durée d'hospitalisation courte et des couts diminués [14,16]. La prise en charge est fonction du délai de reconnaissance des PIVB, du type de lésion, de l'état du patient et de la disponibilité d'un chirurgien hépato-biliaire expérimenté [16]. Les réparations initiales différées sont celles

qui ont la faveur de la littérature médicale. Elles sont scindées en 2 groupes, les «rapides» avant 6mois et les «tardives» après 6mois, époque à laquelle théoriquement l'ensemble des phénomènes inflammatoires (de la cholécystite initiale éventuelle et de la plaie biliaire postopératoire) ont bien disparu [17]. Les anastomoses directes cholédoco-cholédociennes sont très souvent vouées à l'échec. Les anastomoses cholédocoduodénales ou hépato-duodénales sont à proscrire car elles sont responsables d'un risque accru d'angiocholite par reflux. Par contre, l'anastomose hépato-jéjunale est actuellement la technique de réparation biliaire de référence [18]. Elle a été l'indication pour 2 de nos patients. Les interventions de drainage, sans réparation, permettent d'avoir un peu de recul avant de traiter le patient dans de meilleures conditions. Le tarissement habituel d'une fistule biliaire autorise ainsi à ne faire qu'un drainage face à une plaie reconnue lors de la cholécystectomie [18]. L'indication du drainage biliaire, dans notre étude, a été un défaut d'identification du trajet complet de la VBP dont la dissection pouvait augmenter l'extension de la plaie et rendre plus difficile sa réparation. Dans tous les cas, le but du traitement dans un contexte septique est d'aboutir à une fistulisation externe dirigée [18]. Dans notre étude, 3 patients ont bénéficié d'une réparation par laparotomie. D'après la littérature, le choix de la voie d'abord reste controversé. Des cas de réparation en cœlioscopie sont rapportés. Néanmoins, devant une plaie sévère, la conversion doit rester la règle [17]. Les suites opératoires, dans notre étude, ont été marquées par la persistance de fistules qui se sont spontanément taries. Un cas d'angiocholite post anastomose bilio-digestive sans obstacle était également répertorié avec une évolution favorable sous antibiotiques. Cette morbi-mortalité

quasi nulle s'expliquerait par le faible échantillon de nos patients avec un recul trop juste de leur suivi post opératoire (suivi moyen 26,5 mois avec des extrêmes de 2 et 51mois). Or, d'après la littérature, les résultats à long terme de la prise en charge des PVB sont volontiers jugés sur l'absence de sténose anastomotique [19]. Les deux tiers des sténoses surviennent dans les 2 ou 3 années suivant la reconstruction, 80% dans les 5ans et 90% dans les 7ans. Des sténoses à 10 ans sont aussi décrites [20]. Ainsi un recul de 3 à 5 ans au moins est nécessaire pour juger du résultat de la réparation. Le taux de sténose anastomotique varie de 7 à 30% et est responsable d'ictère et/ou de poussées d'angiocholites. Ces dernières ne sont pas forcément dues à une sténose anastomotique car elles pourraient en partie être expliquées par le fait qu'une anastomose bilio-digestive non sténosée est l'objet d'une contamination ascendante des VB par les bactéries, engendrant cholangite ascendante puis fibrose péri-portale [21].

CONCLUSION

Les PVB constituent des complications assez rares des cholécystectomies par voie laparoscopique. Leur fréquence diminue considérablement avec l'expérience coelioscopique du chirurgien notamment par la connaissance de l'anatomie locale et des variantes anatomiques. La découverte de la plaie peut être faite à différents moments per- ou postopératoires conditionnant la prise en charge diagnostique et thérapeutique. Le diagnostic post-opératoire fait surtout appel à l'imagerie (Bili-IRM). Il s'agit dans tous les cas de situations complexes où une collaboration multidisciplinaire radio-médico-chirurgicale permet une prise en charge optimale afin de diminuer considérablement la lourde morbidité.

REFERENCES

1. **Ortega-Deballon P, Cheynel N, Benoit L, di Giacomo G, Favre JP, Rat P.** Lésionsiatrogènes des voies biliaires lors des cholécystectomies. *J Chir* 2007,144(5) : 409-413.
2. **Diamantis T, Tsigris C, Kiriakopoulos A.** Bile duct injuries associated with laparoscopic and open cholecystectomy: an 11- year experience in one institute. *Surg Today* 2005; 35:841-845.
3. **Karvonen J, Gullichsen R, Laine S, Salminen P, Grönroos JM.** Bile duct injuries during laparoscopic cholecystectomy: primary and long-term results from a single institution. *SurgEndosc* 2007; 21:1069-1073.
4. **Cuschieri A, Dubois F, Mouiel J.** The European experience with laparoscopic cholecystectomy. *Am J Surg* 1991; 161:385-387.
5. **Collet D, Edye M, Périssat J.** Conversions and complications of laparoscopic cholecystectomy. Results of a survey conducted by the French Society of Endoscopic Surgery and Interventional Radiology. *SurgEndosc* 1993; 7:334-338.
6. **Pioche M, Ponchon T.** Prise en charge des plaies de la voie biliaire. *J ChirVisc* 2013, 150 :S33-S38.
7. **Parmeggiani D, Cimmino G, Cerbone D.** Biliary tract injuries during laparoscopic cholecystectomy: three case reports and literature review. *G Chir* 2010; 31:16-19.
8. **Georgiades CP, Mavromatis TN, Kourlaba GC.** Is inflammation a significant predictor of bile duct injury during laparoscopic cholecystectomy? *SurgEndosc* 2008; 22:1959-1964.
9. **Cohen JT, Charpentier KP, Beard RE.** An update on iatrogenic biliary injuries:identification, classification, and management.*SurgClin North Am.* 2019;99(2):283-299.
10. **Pulitano C, Parks RW.** Current management of iatrogenic bile duct injuries. *Surg* 2010, 28(5):222-225.
11. **Csendes A, Navarrete C, BurdilesP, Yarmuch J.** Treatment of common bile duct injuries during laparoscopic cholecystectomy. Endoscopic and surgical management. *World J Surg* 2001; 25:1346-351.
12. **Gigot J.F.** Chirurgie des voies biliaires, par Collection Techniques chirurgicales, © Masson, Paris, 2005, 148 pages.
13. **Stewart L, Robinson TN, Lee M, Liu K, Whang K, Way LW.** Right hepatic artery injury associated with laparoscopic bile duct injury: incidence, mechanism, and consequences. *J GastrointestSurg* 2004; 8:523-530.
14. **Hogan NM, Dorcaratto D, Hogan AM, Nasirawan F, McEntee P, Maguire D.et al.** Iatrogenic common bile duct injuries: Increasing complexity in the laparoscopic era: A prospective cohort study. *Int J Surg* 2016, 33: 151-156.
15. **Savassi-Rocha PR, Almeida SR, Sanchez MD.**Iatrogenic bile duct injuries. *SurgEndosc* 2003; 17:1356-1361.
16. **Maddah G, Mashhadi MTR, Mashhadi MP, Nooghabi MJ, Hassanpour M, Abdollahi A.** Iatrogenic injuries of the extrahepatic biliary system. *J Surg Research* 2017, 213(1):215-222.
17. **Stewart L.** Iatrogenic biliary injuries. *SurgClin N Am* 2014, 94:297–310.
18. **Thompson BN, Parks RW, Madhavan KK, Wigmore SJ, Garden OJ.** Early specialist repair of biliary injury. *Br J Surg* 2006; 93:216-220.
19. **Stewart L, Way LW.** Laparoscopic bile duct injuries: timing of surgical repair does not influence success rate. A multivariate analysis of factors influencing surgical outcomes. *HPB* 2009; 11:516-522.
20. **Balakrishnan VB, Kumar R, DhanpathiH.**Hepatobiliarscintigraphy in detecting lesser sac bile leak in postcholecystectomy patients: the need to recognize as a separate entity. *ClinNucl Med* 2008; 33:161-167
21. **Booij KAC, Coelen RJ, de Reuver PR, et al.** Long-term follow- up and risk factors for strictures after hepaticojejunostomy for bile duct injury: an analysis of surgical and percutaneous treatment in a tertiary center. *Surgery* 2018;163(5):1121-1127.
22. **Laukkarinen J, Chow P, Sand J.** Long-term changes in hepatobiliary physiology after Roux-en-Y hepaticojejunostomy. *J Surg Res* 2007; 143:270-275.