

**CAS CLINIQUE**  
**APPENDICITE BILHARZIENNE : A PROPOS DE DEUX CAS**

**APPENDICITIS SCHISTOSOMIASIS : ABOUT TWO CASES**

**I THIAM<sup>1</sup>, K DOH<sup>1</sup>, M SECK<sup>2</sup>, C KAMMOUN<sup>1</sup>, G WOTO GAYE<sup>1</sup>**

<sup>1</sup> Laboratoire d'anatomie et cytologie pathologiques de l'Hôpital Aristide le DANTEC (Dakar/Sénégal)

<sup>2</sup> Service de chirurgie générale de l'Hôpital Aristide le DANTEC (Dakar/Sénégal)

*Auteur correspondant*

**DOH Kwame : Docteur en Médecine, DES en Anatomie et Cytologie Pathologiques**  
**Hôpital Aristide Le Dantec, Pavillon BICHAT, Avenue Pasteur,**  
**BP : 3001 Dakar - E-mail : dkwame85@yahoo.fr - Tél : (00221) 77 437 61 44**

---

**Résumé**

La bilharziose appendiculaire est une affection rare de diagnostic exclusivement histopathologique. L'appendicectomie doit être suivie d'un traitement à base de praziquantel pour éviter la survenue de complications. Nous rapportons deux cas de bilharzioses appendiculaires tout en discutant la place de cette parasitose dans la genèse de l'appendicite. Enfin nous recommandons un examen anatomo-pathologique systématique de toute pièce d'appendicectomie pour une meilleure prise en charge des patients.

**Mots-clés** : appendicite, bilharziose, urgence, praziquantel.

---

**Summary**

Appendiceal schistosomiasis is a rare disease of only histopathological diagnosis. Appendectomy should be followed by treatment with praziquantel to avoid complications. We report two cases of appendiceal schistosomiasis while chatting instead of this infection in the pathogenesis of appendicitis. Finally we recommend a routine pathological examination of any part of appendectomy for better care for patients.

---

## INTRODUCTION

L'appendicite aiguë représente la première urgence chirurgicale à Dakar [1]. Son traitement radical est l'appendicectomie. La bilharziose appendiculaire est une cause rare d'appendicite et de diagnostic exclusivement histopathologique [2]. L'infestation bilharzienne de l'appendice possède des caractéristiques thérapeutiques et évolutives propres d'où la nécessité d'un examen anatomo-pathologique systématique de toute pièce d'appendicectomie, à fortiori dans des zones d'endémie bilharzienne comme le Sénégal. Le but de notre travail est de mettre en exergue à travers deux cas de bilharzioses appendiculaires, l'apport de l'histopathologie dans la stratégie diagnostique et thérapeutique d'une appendicite.

## OBSERVATION N°1

Il s'agissait d'un sujet de sexe masculin, âgé de 17 ans, admis aux urgences chirurgicales de l'Hôpital Aristide le Dantec pour une douleur abdominale, des vomissements postprandiaux précoces et une constipation évoluant depuis 3 jours. A l'admission, il présentait une fièvre à 38°C, un état général conservé, une douleur vive à la palpation profonde de la fosse iliaque droite (FID). Une échographie abdominale réalisée en urgence montrait un appendice épaissi, mesurant 12 cm et non compressible. Une hyperleucocytose à 10800/mm<sup>3</sup> était retrouvée à l'hémo-gramme. Le reste du bilan biologique était normal. Le diagnostic d'appendicite aiguë était retenu. Nous avons procédé à une appendicectomie rétrograde suivie d'une ligature et section du méso-appendice. Les suites opératoires immédiates étaient simples. Le patient était mis sous antalgique, antibiotique et un examen anatomo-pathologique de la pièce opératoire était demandé.

L'examen au laboratoire portait sur un appendice mesurant 10 cm, non perforé, recouvert de fausses membranes et présentant des matières stercorales dans sa lumière. Les coupes histologiques réalisées montraient de larges zones de nécrose de la muqueuse et de la sous muqueuse. Il s'y associait une réaction inflammatoire granulomateuse comportant des œufs de schistosoma hæmatobium dont la plupart était réduite à une coque (Figure 1). Le diagnostic d'appendicite bilharzienne fut retenu. La recherche des œufs de bilharzie dans les urines et dans les selles était infructueuse. Une prise unique de

1600 mg de praziquantel complétait la prise en charge thérapeutique. Revu 4 mois après, le patient ne présentait pas de signes fonctionnels, l'examen clinique était normal.

## OBSERVATION N°2

Un jeune de sexe masculin, âgé de 23 ans, était admis aux urgences chirurgicales de l'Hôpital Aristide le Dantec pour la prise en charge d'une douleur abdominale diffuse, intense ayant débuté à la FID et évoluant depuis 10 jours. Cette douleur était suivie de vomissements d'abord alimentaires puis bilieux et d'un arrêt des matières et des gaz. A l'admission, la température était de 39°C, la langue était saburrale. L'abdomen était douloureux avec une défense et un cri de l'ombilic à la palpation. Le toucher rectal déclenchait une douleur au cul de sac de Douglas. Une échographie réalisée en urgence montrait un appendice phlegmoneux associé à un épanchement péritonéal en faveur d'une péritonite appendiculaire.

La numération formule sanguine montrait une hyperleucocytose à 15600/mm<sup>3</sup>. Nous avons procédé à une appendicectomie après incision médiane sous-ombilicale suivie d'une évacuation de 70 centimètres cubes de pus et d'une toilette péritonéale abondante. Un drainage était maintenu en place pendant 72 heures. Les suites opératoires immédiates étaient simples. L'examen bactériologique du pus identifiait *Escherichia coli*.

L'analyse anatomo-pathologique portait sur un appendice tuméfié mesurant 10 cm, perforé au niveau de la pointe et entouré de fausses membranes. L'histologie objectivait une muqueuse érodée, siège d'un dense infiltrat inflammatoire polymorphe entreprenant toutes les couches de la paroi appendiculaire. La musculature était épaissie et dissociée par de la fibrose. La séreuse était congestive avec une réaction péritonéale intense.

Une analyse minutieuse montrait au sein de ce dense foyer inflammatoire des œufs de *Schistosoma hæmatobium* embryonnés (Figure 2). Le patient était mis sous antibiotique, antalgique et antiparasitaire à base de praziquantel à une dose unique de 60 mg/kg. Avec un recul de 2 mois, aucune plainte fonctionnelle n'était signalée. La plaie chirurgicale était cicatrisée. L'examen clinique était normal. Les œufs de *Schistosoma* étaient absents dans les selles et les urines après analyse parasitologique.

## DISCUSSION

L'appendicite aiguë représente la première urgence chirurgicale abdominale à Dakar [1]. Il est de diagnostic essentiellement clinique basé sur la présence d'une douleur abdominale prédominant dans la FID, d'un état général conservé avec une fébricule à 38°C. L'examen physique note une défense pariétale dans la FID associée à une douleur du cul de sac latéral droit du Douglas au toucher rectal [1, 3, 4]. Un tel tableau clinique représente un idéal souvent non atteint.

Les signes cliniques de l'appendicite aiguë sont très polymorphes. Comme le disait Mondor « s'attendre à un tableau toujours semblable et s'en tenir à un schéma clinique classique, c'est se condamner à être aveugle [3]. » la pratique d'examens complémentaires est recommandée. La biologie montre une légère hyperleucocytose [4]. Les critères radiologiques de l'appendicite ont été largement étudiés par Taourel et al [5]. Malgré cet arsenal diagnostique, 20 à 25 % des appendicectomies réalisées pour une appendicite aiguë porte sur un appendice sain [5]. Les arguments cliniques et échographiques nous avaient permis de poser aisément le diagnostic dans les deux cas.

Toutefois, comme tous les auteurs, nous admettons que le diagnostic de certitude d'appendicite ne peut être posé que par le pathologiste [1, 4, 5]. Il lui revient également, autant que faire se peut, de porter le diagnostic étiologique. Les étiologies des appendicites sont diverses et variées. L'infestation bilharzienne de l'appendice a été décrite pour la première fois par Turner en 1909 au décours d'une série autopsique [6]. L'appendicite bilharzienne est une affection rare, même dans les zones d'endémie. Sur une série de 1920 appendicectomies pratiquées en Arabie-saoudite, seulement 15 cas d'appendicites bilharziennes étaient rapportés par Al-Kraida et al [7]. Des travaux similaires réalisés à Hong-Kong, au Ghana et au Nigéria trouvaient une fréquence respective de 0,2%, 2,4% et 2,9% [8-10]. Collins et al ne trouvaient que 11 cas d'appendicites bilharziennes dans une étude exceptionnelle de 50 000 appendicites [11].

Les deux cas que nous avons décrits représentent les seuls de notre service après analyse de 3208 appendices sur 10 ans d'exercice. L'implication des œufs de schistosomes dans l'appendicite est source de controverse. Certains auteurs pensent que le passage

prolongé d'un grand nombre d'œufs à travers la muqueuse entraînerait incontestablement des ulcérations, primo movens d'une réaction inflammatoire. De plus les granulomes bilharziens peuvent comprimer les vaisseaux provoquant des lésions ischémiques et nécrotiques [2, 7-11]. D'autres auteurs préfèrent le terme « d'appendice bilharzien » par opposition à une véritable appendicite bilharzienne [6, 12].

Pour ces derniers, l'infestation bilharzienne entraînerait plutôt l'obstruction de la lumière appendiculaire, facilitant ainsi une infection bactérienne. Il s'agit donc pour ces auteurs, d'une appendicite bactérienne favorisée par une infestation parasitaire. Ces auteurs sont encore plus convaincus car les cas d'appendices bilharziens trouvés dans les séries autopsiques (74% par Turner, 60% par Schmid) dépassent de très loin les 'supposés' appendicites bilharziennes rapportés dans la littérature [6-12].

A notre avis, le suffixe « ite » se rattachant juste à une lésion inflammatoire, l'appendice bilharzien est avant tout une appendicite bilharzienne d'autant plus qu'il n'existe aucune corrélation anatomo-clinique en cas d'appendicite. D'authentiques lésions inflammatoires peuvent être muettes cliniquement. Nous pensons également que l'appendicite bilharzienne peut favoriser une surinfection bactérienne. Ceci est corroboré par notre deuxième observation, dans laquelle une infection à *E. coli* cohabitait avec l'infection bilharzienne. Quoiqu'il en soit, la présence d'œufs de Schistosome nécessite un traitement spécifique antiparasitaire par du praziquantel à la dose unique de 60 mg/Kg.

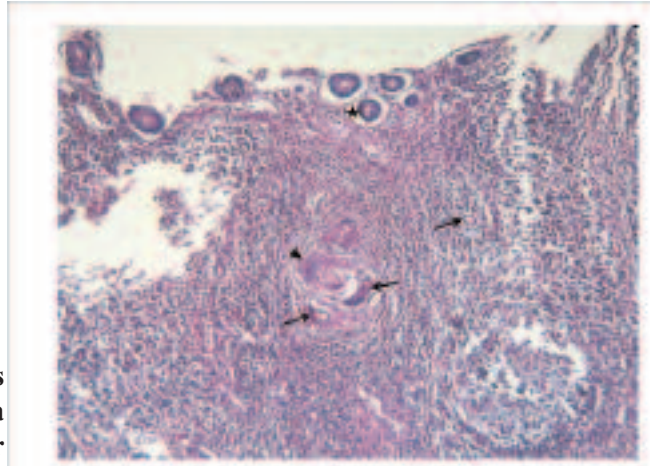
La bilharziose appendiculaire est souvent associée à d'autres localisations viscérales (vésicale, intestinale, hépatosplénique...) [6, 12]. En absence de diagnostic, des complications mécaniques occlusives ou néoplasiques peuvent survenir [2, 7]. Aucuns arguments cliniques, biologiques ni radiologiques ne peuvent orienter vers une telle étiologie. Seul un examen histopathologique confirmera l'atteinte bilharzienne de l'appendice d'où l'intérêt d'un examen anatomo-pathologique systématique de toute pièce d'appendicectomie.

## CONCLUSION

La bilharziose sévit au Sénégal de façon endémique. L'atteinte bilharzienne appendiculaire est probablement sous-estimée. Elle est responsable d'un syn-

drome appendiculaire banal. Le diagnostic de cette affection est uniquement histopathologique. Le traitement associe outre la chirurgie, un traitement médicamenteux à base de praziquantel. En absence de ce traitement antiparasitaire spécifique, l'évolution peut se faire vers une extension de la maladie associée ou non à des complications mécaniques ou néoplasiques.

**Figure 1 : Muqueuse appendiculaire (étoile) érodée très inflammatoire comportant des œufs de Schistosoma hematobium (flèche) et des cellules géantes de type Müller (tête de flèche) (Hématoxylin eosin x10)**



## REFERENCES

- 1- Farthouat P, Fall O, Ogoubemy M, Sow A, Millon A, Dieng D et al. Appendicectomy in the tropics : prospective study at hospital principal in Dakar. Med Trop 2005 ; 65: 549-53
- 2- Bouréa P, Bisaroa F, Kanner A, Djiboa N. Appendicites parasitaires. Rev Fanc des laboratoires 2008 ; 399 : 79-87
- 3- Mondor H. Diagnostic urgent/Abdomen. Masson 1979 ; 9 : 55-184
- 4- Fingerhut A, Yahchouchy C, Etiene JC, Ghiles E : Appendicite ou douleur spécifique de la fosse iliaque droite ? Urgence abdominale de l'adulte. Revue du praticien 2001 ; 51 : 1654-6
- 5- Taourel P, Kessler N, Blayac PM, Lesnik A, Gallix B, Bruel JM. Imagerie de l'appendicite : échographie, scanner ou rien du tout ? J Radiol 2002 ; 83 : 1952-60
- 6- Turner SA. Bilharziose de l'annexe. Trans Med J 1909 ; 5 : 210
- 7- Al Kraida A, Giangreco A, Shaikh MU, Al Shehri A. Appendicitis and schistosomiasis. Br J Surg 1988 ; 75: 58-9
- 8- Chan KW, Fu KH, Ling J. The pathology of the appendix in Hong Kong. Br J Clin Pract 1988 ; 42 : 241-4
- 9- Hodasi WM. Schistosoma appendicitis. Trop Doct 1988 ; 18:105-6
- 10- Adebamowo CA, Akang EE, Ladipo JK, Ajao OG. Schistosomiasis of the appendix. Br J Surg 1991 ; 78: 1219-21
- 11- Collins DC. A study of 50 000 specimens of the human appendix. Surgery Gynec. Obst. 1955 ; 101 : 437-45
- 12- Schmid H. Schistosome ova deposits in the appendix. Path. Micro biol 1972. 38 : 362-74